

TRATAMIENTO ENDOVASCULAR DE UNA FUGA PARAPROTÉSICA MITRAL CON DISPOSITIVO *AMPLATZER*[®]

ALBERTO SCIEGATA¹, JOSÉ A. ÁLVAREZ¹, FELIPE DEKETELE², JOSÉ ALONSO¹,
JORGE G. ALLÍN¹, GUILLERMO MIGLIARO¹

¹Servicio de Hemodinamia y Cardiología Intervencionista, ²Servicio de Cardiología,
Hospital Alemán, Buenos Aires

Resumen El *leak* o fuga paraprotésica mitral se presenta entre el 5 y el 17% de los pacientes tratados con cirugía de reemplazo valvular. En general, los defectos son únicos, la mayoría se encuentran localizados en la región postero-medial del anillo valvular y solo la tercera parte produce reflujo de grado grave. El cierre percutáneo por vía endovascular es una alternativa terapéutica válida en pacientes con elevado riesgo para re-operación. La estrategia de abordaje depende de la localización, tamaño, morfología y relaciones adyacentes del o los defectos. El procedimiento debe ser realizado por profesionales con experiencia en el tratamiento de cardiopatías estructurales y en el manejo de estos dispositivos de cierre, y se considera imprescindible la utilización de un ecocardiograma transesofágico tridimensional. Se presenta el caso de un paciente con una fuga paraprotésica valvular mitral que fue cerrada con un dispositivo *Amplatzer*[®] introducido en forma percutánea desde la vena femoral.

Palabras clave: fuga paraprotésica, cierre percutáneo, *Amplatzer*[®], tratamiento endovascular, válvula mitral

Abstract *Percutaneous closure of a mitral paraprosthetic leak with an Amplatzer[®] device.* Mitral paraprosthetic leaks are present in 5 to 17% of patients who receive valve replacement surgery. Overall, the defects are single, most of them are located in the postero-medial region of the annulus, and only one third produce a severe reflux. Percutaneous closure by endovascular surgery is a valid therapeutic alternative in patients at high risk for re-operation. The approach depends on the location, size, morphology and relationships or neighboring defects. The procedure must be performed by professionals with experience in the treatment of structural heart disease and in the management of these closure devices. Guidance with three dimensional transesophageal echocardiography is considered essential. A case of a mitral paraprosthetic leak that was closed with an *Amplatzer*[®] device introduced percutaneously from the femoral vein is here presented.

Key words: paraprosthetic leak, percutaneous closure, *Amplatzer*[®], endovascular closure, mitral valve

En los EE.UU. se realizan aproximadamente 9500 cirugías de reemplazo valvular mitral (RVM) por año (60% aisladas, 25% asociadas a cirugía de revascularización miocárdica y 15% asociadas a reemplazo valvular aórtico) con una mortalidad intrahospitalaria del 6%¹. En nuestro país, el registro anual CONAREC XIV informó que en el período 2007-08 se realizaron 169 RVM en los principales centros cardioquirúrgicos de la Argentina, con una mortalidad intrahospitalaria del 10.65%².

El *leak* o fuga paraprotésica mitral (FPPM) se presenta como un flujo retrógrado anormal entre la sutura de la prótesis y el anillo de la válvula nativa. Se trata de una complicación que se presenta entre el 5 y el 17% de los

casos^{3,4}, aunque su incidencia varía considerablemente en las distintas series, dependiendo del tiempo al diagnóstico y del método utilizado para detectarlas. Chen y col. evidenciaron que la incidencia del FPPM era mayor utilizando ecocardiograma transesofágico (ETE) como herramienta diagnóstica en comparación con el ecocardiograma transtorácico (ETT) (16% vs. 9.8%)⁵. Ionescu y col., en el primer ensayo clínico que estudió de manera prospectiva la presentación de FPPM con ETE, encontraron, sobre 117 RVM, una incidencia del 33% cuando el estudio se realizaba precozmente (postquirúrgico inmediato), cifra que descendía al 15% al año⁶.

Entre los factores predisponentes más relevantes para la formación del FPPM se encuentran los relacionados a la técnica de sutura (ej. uso de *pledgets*, suturas continuas), al tipo de válvula utilizada (17% mecánicas vs. 7% biológicas, p 0.05), a las características anatómicas del anillo y a la presencia de infecciones post-quirúrgicas^{6,7}. Es de destacar que solo la tercera parte de las FPPM son

Recibido: 8-III-2012

Aceptado: 16-VII-2012

Dirección postal: Dr. José A. Álvarez, Servicio de Hemodinamia y Cardiología Intervencionista, Hospital Alemán, Av. Pueyrredón 1640, 1118 Buenos Aires, Argentina
Fax: (54-11) 4309-6400 e-mail: jalvarez@hospitalaleman.com.ar

de grado grave y que en el 73% de los casos son únicas. Los defectos se encuentran localizados, principalmente, en la región postero-medial del anillo valvular (76%).

La manifestación clínica habitual es la disnea, pero pueden presentarse también con anemia hemolítica y endocarditis infecciosa⁶⁻⁸.

A continuación se presenta el caso de un paciente con una FPPM de grado grave y reiteradas internaciones por insuficiencia cardíaca, a quien se le realizó el cierre percutáneo del defecto por vía endovascular con un dispositivo *Amplatzer*[®] guiado por ETE tridimensional.

Caso clínico

Paciente de 74 años con cardiopatía coronaria e insuficiencia mitral grave que recibió cirugía de revascularización e implante de una válvula biológica mitral *St. Jude* N° 22. En el postoperatorio inmediato evolucionó con mediastinitis que requirió tratamiento prolongado con antibioterapia endovenosa y epiploplastia torácica reconstructiva.

Durante su evolución ambulatoria comenzó al sexto mes con disnea asociada a signos de sobrecarga hídrica, por lo que fue internado en varias oportunidades con respuesta parcial al tratamiento médico convencional. El ETT evidenció la presencia de una FPPM, con un *jet* de regurgitación hacia la aurícula izquierda de grado moderado. El ETE mostraba un normal funcionamiento de la válvula mitral protésica, con una solución de continuidad (*leak* o fuga) entre el anillo y el septum interauricular, en el cuadrante postero-medial, de 5.5 mm de diámetro. El paciente evolucionó desfavorablemente, con poca respuesta al tratamiento médico por lo que, ante el elevado riesgo para realizar una re-operación, se decidió el cierre percutáneo del defecto por vía endovascular con un dispositivo *Amplatzer*[®] bajo guía de ETE tridimensional.

En la Sala de Cateterismos y bajo anestesia general se localizó el orificio paraprotésico bajo guía ecocardiográfica en el cuadrante postero-medial del anillo valvular (Fig. 1). Por punción de la vena femoral derecha y según técnica habitual, a través de una punción trans-septal se avanzó una vaina de *Mullins* hacia la aurícula izquierda y a continuación se realizó un abordaje retrógrado a través de la arteria femoral derecha posicionando un catéter diagnóstico *Simmons* I 5F (*Cordis*[™]) dentro del ventrículo izquierdo. Bajo asistencia fluoroscópica y de ETE tridimensional, con una guía hidrofílica de 0.035 pulgadas y 260 cm de longitud se atravesó el orificio paraprotésico en forma retrógrada hacia la aurícula izquierda posicionando el extremo de la guía en la vena pulmonar superior izquierda, se capturó este extremo con un lazo dedicado introducido por la vaina de *Mullins* y se retiró este extremo de la guía hacia la ingle fabricando de este modo un *loop* con una única guía desde la vena hacia la arteria femoral. A continuación se retiró la vaina y se avanzó desde la vena el sistema de liberación (vainas) del dispositivo (*Amplatzer*[®] *TorqVue Delivery System*) cuyo extremo se posicionó en la aorta supra-avalvular retirando la guía 0.035"; en esta posición, se avanzó desde la vena y por la vaina un dispositivo para comunicación inter-ventricular (*Amplatzer*[®] *Muscular VSD occluder*), y se comenzó la apertura retirando el sistema hasta que el dispositivo totalmente abierto quedó correctamente posicionado en ambas caras del defecto (Fig. 2). Se realizaron controles con angiografía en el ventrículo izquierdo y con ETE tridimensional observándose un leve reflujo paraprotésico. Luego se procedió a liberar el ocluser en la forma habitual.

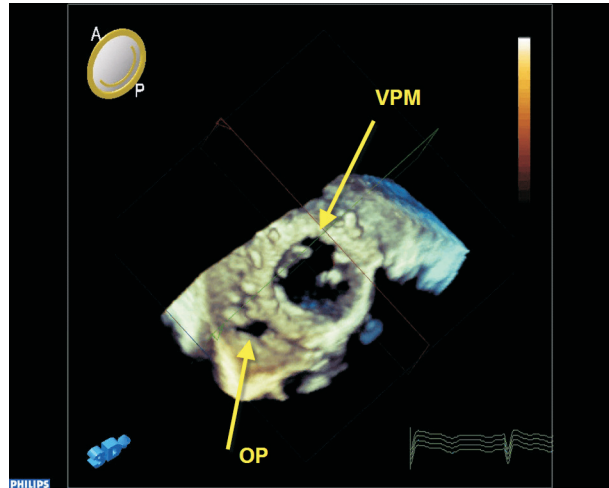


Fig. 1.— Imagen ecocardiográfica tridimensional de la válvula protésica mitral (VPM) y el orificio paraprotésico (OP) responsable de la fuga.

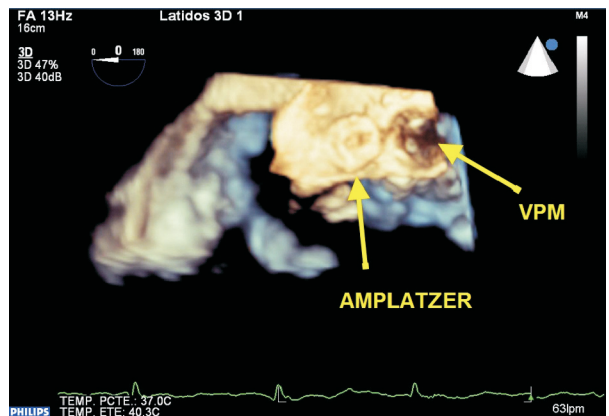


Fig. 2.— Imagen ecocardiográfica tridimensional del dispositivo *Amplatzer*[®] (vista superior) liberado.

El paciente evolucionó favorablemente, sin otros signos de insuficiencia cardíaca, y fue dado de alta a las 48 h de la intervención. Al tercer mes del procedimiento se encuentra con disnea en clase funcional I, sin signos de insuficiencia cardíaca, sin hemólisis y sin complicaciones relacionadas al procedimiento; el ETT muestra un correcto funcionamiento de la prótesis mitral y de la válvula aórtica y ausencia de reflujo paraprotésico.

Discusión

La mayoría de las FPPM que se presentan en la evolución de los RVM son leves o moderadas y los pacientes permanecen asintomáticos u oligosintomáticos. Sin embargo, Genomi y col., sobre la base de un registro

retrospectivo de 96 pacientes con FPPM, evidenciaron una disminución significativa de la mortalidad a 1, 5 y 10 años (2% vs. 10% 1 año, 10% vs. 25% 5 años, 12% vs. 32% 10 años, $p < 0.03$) y mejoría de la clase funcional en aquellos pacientes a quienes se les había decidido realizar un tratamiento quirúrgico de la fuga, en relación al grupo que continuó con el tratamiento médico habitual⁹.

El tratamiento clásico en FPPM sintomática o con anemia hemolítica que requiere de transfusiones es la cirugía, pero muchas veces se encuentra limitada en su aplicación por el alto riesgo que conlleva la re-operación de estos pacientes. En algunas series publicadas la mortalidad luego de una 1^a, 2^a y 3^a re intervención asciende al 5%, 8% y 18.8%, respectivamente¹⁰.

El cierre percutáneo por vía endovascular se ha establecido en estos últimos años como una alternativa terapéutica válida para el tratamiento de fugas paraprotésicas mitrales o aórticas. En la literatura internacional existen informes de casos aislados y pequeñas series comunicando un éxito técnico global del 87-90% y escaso número de complicaciones graves relacionadas al procedimiento (2-3% de mortalidad intrahospitalaria)^{11,12}. Recientemente, Sorajja y col. publicaron la mayor serie de casos de cierre percutáneo de fugas con un seguimiento medio de 11 meses (126 pacientes, 78% mitrales y 22% aórticos). En los casos de cierre de FPPM, la principal indicación fue la insuficiencia cardíaca y en las 2/3 partes la válvula afectada era mecánica en pacientes con un riesgo quirúrgico calculado aproximado del 7% (*euroscore*). En el 82% de los casos se utilizó ETE intra-procedimiento, y se realizó con técnica anterógrada en el 78% de los casos, utilizándose dispositivos *Amplatz*[®] en todos ellos (62% *Vascular Plug II* y 8% de *VSO occluder*) con un éxito técnico del 92%. La mortalidad a 30 días fue del 2.4% y al año del 23%, con una tasa de embolización del dispositivo del 1.6%¹³.

En el caso que presentamos, el orificio paraprotésico mitral producía un reflujo de grado moderado, con clínica de insuficiencia cardíaca de difícil tratamiento; su antecedente de mediastinitis y su regular estado general aumentaban en grado significativo el riesgo en una eventual nueva cirugía, por lo que se decidió realizar el cierre por vía endovascular. El abordaje combinado por vía arterial y venosa se eligió teniendo en cuenta la localización del defecto y la dificultad para cruzarlo desde la aurícula.

Es importante tener en cuenta que para realizar este tipo de procedimientos se requiere de una participación multidisciplinaria con especialistas en intervencionismo endovascular y ecocardiografía, habituados al control y visualización de estos defectos y dispositivos de cierre, y de la tecnología para la obtención de imágenes ultrasónicas tridimensionales. En este sentido, algunos autores sugieren que para realizar este tipo de procedimientos es imprescindible la guía con ETE tridimensional^{14,15}.

Las mayores limitaciones están relacionadas a la presencia de trombos intracavitarios y a las características anatómicas del orificio paraprotésico. Es importante definir la cuantificación de la fuga, la localización circunferencial del defecto, forma, tamaño y relación con las diferentes estructuras adyacentes. La vía de abordaje anterógrada (vena), retrógrada (arteria) y el tipo de dispositivo dependerán de la correcta evaluación del o los defectos, para lo cual consideramos imprescindible obtener imágenes con ETE tridimensional, el que además será de gran ayuda durante el posicionamiento y liberación del dispositivo de cierre.

Es relevante también mencionar que todos los dispositivos utilizados actualmente para el cierre de estos defectos no fueron diseñados con este propósito (indicación "off-label"), por lo cual el empleo de nuevos dispositivos elaborados para este fin podrá ofrecer mejores resultados técnicos y clínicos con un menor riesgo de complicaciones.

Conflictos de interés: Los autores declaran no tener conflictos financieros ni personales que hayan influenciado la elaboración del presente manuscrito.

Bibliografía

1. A Report from the STS National Database Committee and the Duke Clinical Research Institute. En: *www.STS.org*; consultado el 03/02/2012.
2. Lowenstein Haber D, Guardiani F, Pieroni P, et al. Realidad de la cirugía cardíaca en la República Argentina. Registro CONAREC XVI. *Rev Argent Cardiol* 2010; 78: 228-37.
3. Remadi JP, Bizouarn P, Baron O, et al. Mitral valve replacement with the St. Jude medical prosthesis: a 15-year follow-up. *Ann Thorac Surg* 1998; 66: 762-7.
4. Dávila-Román V, Waggoner A, Kennard E, et al. Prevalence and severity of paravalvular regurgitation in the artificial valve endocarditis reduction trial (AVERT) echocardiography study. *J Am Coll Cardiol* 2004; 44: 1467-72.
5. Chen YT, Kan MN, Chen JS, et al. Detection of prosthetic mitral valve leak: a comparative study using transesophageal echocardiography, transthoracic echocardiography, and auscultation. *J Clin Ultrasound* 1990; 18: 557-61.
6. Ionescu A, Fraser G, Butchart E. Prevalence and clinical significance of incidental paraprosthetic valvar regurgitation: a prospective study using transoesophageal echocardiography. *Heart* 2003; 89: 1316-21.
7. Hammermeister K, Sethi G, Henderson W, Grover F, Oprian C, Rahimtoola S. Outcomes 15 years after valve replacement with a mechanical versus a bioprosthetic valve: final report of the veterans affairs randomized trial. *J Am Coll Cardiol* 2000; 36: 1152-8.
8. Genoni M, Franzen D, Tavakoli R, et al. Does the morphology of mitral paravalvular leaks influence symptoms and hemolysis? *J Heart Valve Dis* 2001; 10: 426-30.
9. Genoni M, Franzen D, Vogt P, et al. Paravalvular leakage after mitral valve replacement: improved long-term survival with aggressive surgery? *Eur J Cardiothorac Surg* 2000; 17: 14-9.
10. Expósito V, García-Camarero T, Bernal J, et al. Reintervenciones múltiples sobre la válvula mitral: 30 años de experiencia. *Rev Esp Cardiol* 2009; 62: 929-32.

11. Alonso-Briales J, Muñoz-García A, Jiménez-Navarro M, et al. Utilización de los dispositivos Amplatzer para el cierre de fugas perivalvulares. *Rev Esp Cardiol* 2009; 62: 442-6.
12. Ruiz C, Roubin G, Cohen H, et al. Clinical outcomes in patients undergoing percutaneous closure of periprosthetic paravalvular leaks. *J Am Coll Cardiol* 2011; 58: 2210-7.
13. Sorajja P, Cabalka A, Hagler D, Rihal C. Long-term follow-up of percutaneous repair of paravalvular prosthetic regurgitation. *J Am Coll Cardiol* 2011; 58: 2218-24.
14. Bogunovic N, Faber L, Scholtz W, Mellwig K, Horstkotte D, Van Buuren F. Real-time three-dimensional transoesophageal echocardiography during percutaneous transcatheter occlusion of mitral periprosthetic paravalvular leak. *Eur J Echocardiogr* 2011; 12: E27.
15. Kim M, Casserly I, Garcia J, Klein A, Salcedo E, Carroll J. Percutaneous transcatheter closure of prosthetic mitral paravalvular leaks. Are we there yet? *Am Coll Cardiol Intv* 2009; 2: 81-90.

A D. Domingo [Sarmiento] le espera una ardua labor. Ha participado de campañas militares, pero es más un civil que un soldado. Tal como he dicho, el reciente gobierno de España ha familiarizado a las generaciones con el dominio de los generales y no de los doctores, y su único predecesor burgués, el Dr. Derqui, duró alrededor de un año. Tiene el compromiso de toda su carrera de hacer sacrificios por la causa de extender la educación popular y en esto contará con la hábil colaboración del vicepresidente Dr. Adolfo Alsina. Debe poner un fin honorable a la situación actual y dedicar a la inmigración europea las energías y los fondos derrochados en una guerra nefasta. Tiene que reformar la flota, crear un ejército, reprimir a los salvajes indios que ahora llegan a unas pocas leguas de la capital y que en el último período presidencial impunemente realizaron 200 malones. Debe modificar los gastos, aunque sin someterse a esos economistas que con gusto harían que todos los funcionarios del estado—incluso el primer magistrado—tomen mate, coman asado y puchero y se sienten en el cráneo de un caballo o el esqueleto de un buey que los antiguos utilizaban como elemento decorativo.

Richard F. Burton (1821-1890)

Cartas desde los campos de batalla del Paraguay (1870). Traducción castellana de Rosa María Torlaschi de *Letters from the battlefields of Paraguay*.

Buenos Aires: El Foro, 1998. p 237-8

Nota: Burton estuvo en Buenos Aires en agosto de 1868, a poco de la elección de Sarmiento, quien asumió la presidencia el 12 de octubre de 1868