

CEGUERA CORTICAL COMO MANIFESTACIÓN INICIAL DE ENDOCARDITIS TROMBÓTICA NO BACTERIANA

ALEJANDRO FROLA¹, ENRIQUE M. BALDESSARI¹, TOMÁS MUSELI SYLVESTER², JOSÉ H. CASABÉ²

¹Departamento de Medicina Interna, ²Instituto de Cardiología y Cirugía Cardiovascular (ICyCC), Hospital Universitario Fundación Favaloro, Buenos Aires, Argentina

Resumen La endocarditis trombótica no bacteriana, antiguamente conocida como endocarditis marántica, es una entidad infrecuente en la que se desarrollan vegetaciones estériles, compuestas por fibrina en las válvulas del corazón. Suele diagnosticarse en el momento de la autopsia o en enfermedades oncológicas avanzadas. Las neoplasias malignas más frecuentemente asociadas con esta entidad son las de pulmón, páncreas, estómago y adenocarcinomas de origen primario desconocido. Es necesario descartar la endocarditis infecciosa y establecer la presencia de vegetaciones valvulares mediante ecocardiografía. Presentamos el caso de una paciente con diagnóstico reciente de adenocarcinoma de estómago en estadio avanzado que presentó ceguera cortical e imágenes compatibles con isquemia cerebral. El ecocardiograma transesofágico mostró dos vegetaciones en válvula mitral. Los hemocultivos fueron negativos. Se enfatiza la importancia de sospechar endocarditis trombótica no bacteriana en enfermos con cáncer y embolismo sistémico.

Palabras clave: endocarditis, neoplasia, accidente cerebrovascular, síndrome de Anton

Abstract *Cortical blindness as initial manifestation of nonbacterial thrombotic endocarditis.* Nonbacterial thrombotic endocarditis, formerly known as marantic endocarditis, it is an infrequent entity in which sterile, fibrin vegetations develop on heart valve leaflets. It is often diagnosed at the time of autopsy or in late-stage malignancies. The most common malignancies associated with nonbacterial thrombotic endocarditis are lung, pancreatic, gastric cancer and adenocarcinomas of an unknown primary site. Diagnosis requires ruling out infective endocarditis and establishing the presence of valvular vegetations using echocardiography. We report the case of a patient with a recent diagnosis of advanced gastric adenocarcinoma who presented with cortical blindness. The computed tomography was compatible with cerebral ischemia. The transoesophageal echocardiogram showed two vegetations in mitral valve. Blood cultures were negative. We emphasize the importance of suspecting nonbacterial thrombotic endocarditis in patients with cancer and systemic embolism.

Key words: endocarditis, neoplasms, stroke, Anton's syndrome

La endocarditis trombótica no bacteriana (ETNB) está asociada a enfermedades malignas dando como resultados la formación de vegetaciones estériles, friables, que afectan fundamentalmente las válvulas aórtica y mitral¹. Estas lesiones provocan con gran frecuencia eventos embólicos sistémicos.

Las neoplasias malignas más frecuentemente asociadas con esta entidad son las de pulmón, páncreas, estómago y adenocarcinomas de origen primario desconocido^{2, 3}.

La presentación de ceguera cortical por lesiones isquémicas embólicas provenientes de una ETNB es excepcional, y ha sido infrecuentemente informada en la literatura⁴.

Presentamos un caso de ETNB que se manifestó inicialmente como amaurosis bilateral de inicio súbito con hallazgos característicos en el ecocardiograma transesofágico, en una paciente con cáncer de estómago.

Caso clínico

Mujer de 76 años, con diagnóstico reciente (dos semanas previas a la consulta) de adenocarcinoma moderadamente diferenciado de estómago en estadio avanzado, en plan de seguimiento ambulatorio por el servicio de oncología. Fue traída por familiares al departamento de emergencias por amaurosis bilateral súbita. Al examen físico se encontraba hemodinámicamente estable, afebril y no se auscultaban soplos. Presentaba ceguera binocular sin defecto pupilar aferente. No tenía signos de déficit focal. Al interrogatorio negaba la pérdida de visión y fabulaba respecto a su entorno visual (anosognosia visual, síndrome de Anton). El hemograma, medio interno, función renal, hepatograma y eritrosedimentación se encontraban dentro de los límites de la normalidad.

La TC de céfalo evidenció una lesión córtico-subcortical occipital bilateral en territorio de ambas arterias cerebrales

Recibido: 13-VII-2018

Aceptado: 31-X-2018

Dirección postal: Dr. Alejandro Frola, Bonpland 1427 2° C, 1414 Buenos Aires, Argentina

e-mail: alejandrofrola@hotmail.com

posteriores (Fig. 1), otras dos lesiones subcorticales a nivel de la región parietal del ventrículo lateral izquierdo y al menos tres lesiones en la misma localización del lado contralateral, todas compatibles con isquemia. El ecocardiograma transesofágico mostró adheridas a la valva anterior mitral dos imágenes de densidad intermedia, móviles, la de mayor tamaño de 8.3 mm, compatibles con vegetaciones (Fig. 2). Los hemocultivos fueron negativos.

No se inició tratamiento anticoagulante debido a las lesiones isquémicas recientes de SNC. No se indicó quimioterapia debido al mal *performance status*. Se produjo su deceso 14 días después del diagnóstico.

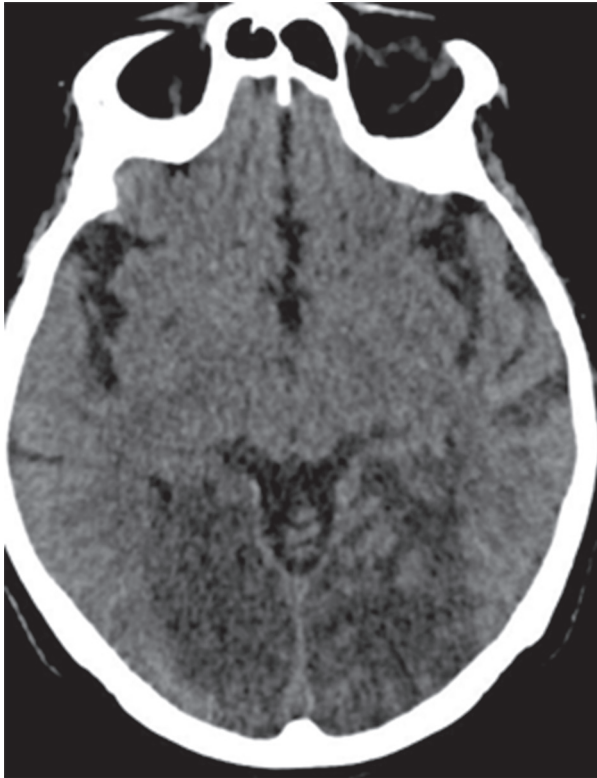

Fig. 1.- Lesión hipodensa bioccipital compatible con isquemia

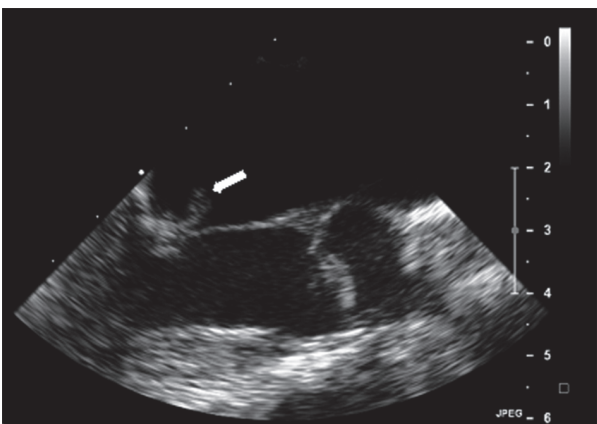


Fig. 2.- Vegetación en valva anterior de válvula mitral

Discusión

La ETNB suele diagnosticarse *post mortem* y se encuentra en un 1.2% de las series de autopsias⁵. La prevalencia estimada es del 4% en todos los pacientes con cáncer terminal, pero la misma puede llegar a 32% en pacientes con cáncer y accidente cerebro vascular (ACV)⁶⁻⁸.

La patogénesis de esta entidad no se conoce completamente, pero involucra daño celular endotelial en el contexto de un estado de hipercoagulabilidad. En las neoplasias, los macrófagos interactúan con las células malignas que secretan citoquinas (FNT, IL-1 y 6) dañando el endotelio, lo que promueve la agregación plaquetaria y la subsecuente formación de un trombo friable. Las lesiones son siempre estériles y suelen afectar válvulas previamente sanas. En orden de frecuencia se afectan: válvula aórtica, válvula mitral y la combinación de ambas, hasta en un 9% de las necropsias de casos de ETNB⁹. En general no alteran el funcionamiento de las mismas³, por lo que la presencia de soplos e insuficiencia cardíaca son hallazgos infrecuentes¹.

En comparación con las vegetaciones de la endocarditis infecciosa, son más friables y propensas a embolizar, con una incidencia promedio del 40%. Las manifestaciones clínicas están dadas en gran parte por los sitios afectados por los émbolos por lo que es necesario un alto índice de sospecha para realizar el diagnóstico de ETNB¹. Los sitios más frecuentemente afectados son SNC, riñones, extremidades, bazo y arterias coronarias. La ETNB se asocia con mayor índice de ACV (33%) en comparación con la endocarditis infecciosa (19%)¹⁰.

La anosognosia visual (o negación del déficit visual por parte del paciente) asociado a fabulación por pérdida obvia de la visión y ceguera cortical, se conoce como síndrome de Anton. El ACV occipital bilateral es una causa común de este síndrome, sin embargo la presencia de ETNB como fuente embolígena ha sido comunicada solo una vez en la literatura⁴. Otras causas incluyen: pre-eclampsia, síndrome MELAS (miopatía, encefalopatía, acidosis láctica y *stroke*), adrenoleucodistrofia, síndrome de encefalopatía posterior reversible y procedimientos angiográficos.

El principal diagnóstico diferencial de la ETNB es la endocarditis infecciosa, por lo que no debe haber presencia de gérmenes en sangre. La ausencia de leucocitosis y de aumento de reactantes de fase aguda en sangre periférica debe hacer aumentar la sospecha. El método diagnóstico de mayor sensibilidad para detectar vegetaciones es el ecocardiograma transesofágico⁸.

No existe tratamiento específico para esta enfermedad. El enfoque actual es el tratamiento de la enfermedad de base. La anticoagulación con heparina y la cirugía han sido utilizadas con resultados variables. El pronóstico suele ser ominoso debido a la agresividad de las enfermedades oncológicas asociadas con la entidad.

Conflicto de intereses Ninguno para declarar

Bibliografía

1. Liu L, Frishman WH. Nonbacterial thrombotic endocarditis: pathogenesis, diagnosis, and management. *Cardiol Rev* 2016; 24: 244-7.
2. Orfanelli T, Sultanik E, Shell R, Gibbon D. Nonbacterial thrombotic endocarditis: a rare manifestation of gynecologic cancer. *Gynecol Oncol Rep* 2016; 17: 72-4.
3. el Shami K, Griffiths E, Streiff M. Nonbacterial thrombotic endocarditis in cancer patients: pathogenesis, diagnosis, and treatment. *Oncologist* 2007; 12: 518-23.
4. Rush JA. Nonbacterial thrombotic endocarditis and cortical blindness. *Am J Ophthalmol* 1992; 114: 643-5.
5. Smeglin A, Ansari M, Skali H, Oo TH, Maysky M. Marantic endocarditis and disseminated intravascular coagulation with systemic emboli in presentation of pancreatic cancer. *J Clin Oncol* 2008; 26: 1383-5.
6. Vlachostergios PJ, Daliani DD, Dimopoulos V, Patrikidou A, Voutsadakis IA, Papandreou CN. Nonbacterial thrombotic (marantic) endocarditis in a patient with colorectal cancer. *Onkologie* 2010; 33: 456-9.
7. Singh V, Bhat I, Havlin K. Marantic endocarditis (NBTE) with systemic emboli and paraneoplastic cerebellar degeneration: uncommon presentation of ovarian cancer. *J Neurooncol* 2007; 83: 81-3.
8. Graus F, Rogers LR, Posner JB. Cerebrovascular complications in patients with cancer. *Medicine (Baltimore)* 1985; 64: 16-35.
9. Zylberman M, Díaz Couselo FA, Sánchez F, Santos D, Nervo A. Endocarditis trombótica no bacteriana bivalvular asociada a cáncer y ecocardiograma transesofágico. *Medicina (B Aires)* 2006; 66: 254-6.
10. Steiner I. Nonbacterial thrombotic endocarditis: a study of 171 case reports. *Cesk Patol* 1993; 29: 58-60.

LA TAPA

Leonardo Arias. **Flor**, 2018

Técnica: Óleo sobre papel entelado. Medidas: 14.5 × 23 cm

Leonardo Arias nació en Buenos Aires, donde vive actualmente. Estudió historieta, dibujo y pintura. Su obra fue seleccionada como Mejor Ilustración Humorística “Premio Coca Cola” 1990, participó en “Consecuencias” (selección de cómics, organizado por el ICI, Instituto Cultural Iberoamericano), Barcelona, 2000.

Obtuvo el Premio a la Mejor Ilustración en el Concurso “Fannofunny”, Italia, 2000.

Realizó una muestra individual “Retrospectarias” en el Centro Cultural Recoleta, 2004, y participó en la muestra “Blow” en 2008. Expuso su serie de pinturas “Tigres” en Casa Rica, 2009, y “Tango” en La Catedral, 2010. Participó en “A4”, muestra colectiva de pinturas en el Almacén Secreto, Club de Artistas, 2011. Desde 1992 también se dedica a la ilustración de libros de literatura infantil y prensa gráfica.

En 2006 fue destacado por la Asociación de Libro Infantil y Juvenil Argentina por su libro “Federico”; en 2011 y 2012, por su libro “La Tarara”, de Editorial Intelectual. Fue seleccionado por la *Internationale Jugendbibliothek* de Munich (catálogo White Ravens) por el libro “Galería de malhechores”, con texto de Diego Muzio, que fue considerado como uno de los tres mejores libros de literatura infantil entre 250 del mundo. Realizó en 2013 la muestra unitaria de pinturas “Animales Solitarios y Mujeres Salvajes” en la Sala de Exposiciones del Palacio Legislativo de la Ciudad de Buenos Aires. En 2015 participó de una exhibición colectiva de pinturas en el Hotel Wyndham Nordelta Tigre, Buenos Aires.

Actualmente se encuentra preparando una nueva muestra, a la cual pertenece la obra seleccionada para esta tapa.

Fuente: <http://leoariasdeditubijos.blogspot.com.ar>