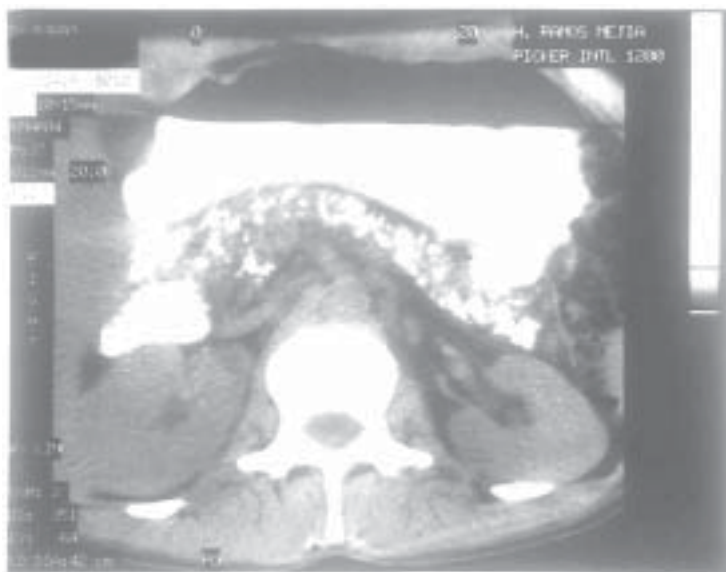


Pancreatitis crónica calcificante en un paciente HIV positivo



Paciente masculino, 33 años de edad, indigente, enolista de 400 g/día de vino, tabaquista desde los 13 años de edad, adicto a drogas inhaladas y endovenosas. Ingresó por dolor abdominal en hemiabdomen superior, irradiado a dorso, e ictericia. Se constata insuficiencia renal aguda, signos de sobrecarga hídrica y malnutrición. Laboratorio: Hto 35%, recuento plaquetas 96 000 mm³. Glucemia 115 mg%, uremia 196 mg%, creatininemia 4.80 mg%, sodio 128 mEq/l, potasio 2.8 mEq/l, amilaseemia 213 UI/l, BT 8 mg% (directa 6.31 mg%), TGO 151 UI/l, TGP 54 UI/l, Quick 35%, KPTT 51 s. Serologías positivas para HIV y HVC y HBV resueltas. La imagen corresponde a una tomografía axial computada de abdomen en la que se observan múltiples calcificaciones pancreáticas.

