

Neumatosis intestinal

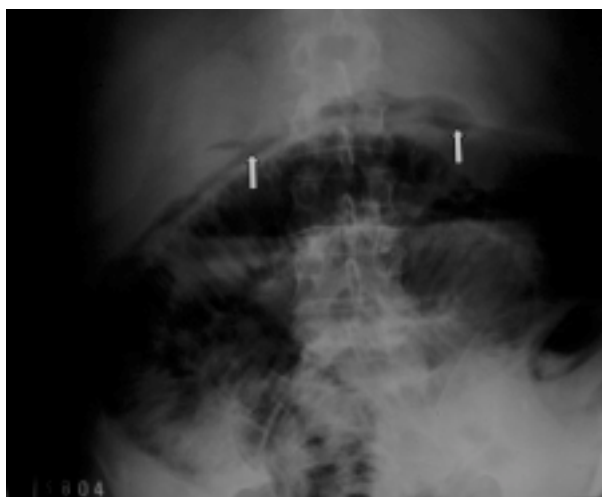

Fig. 1

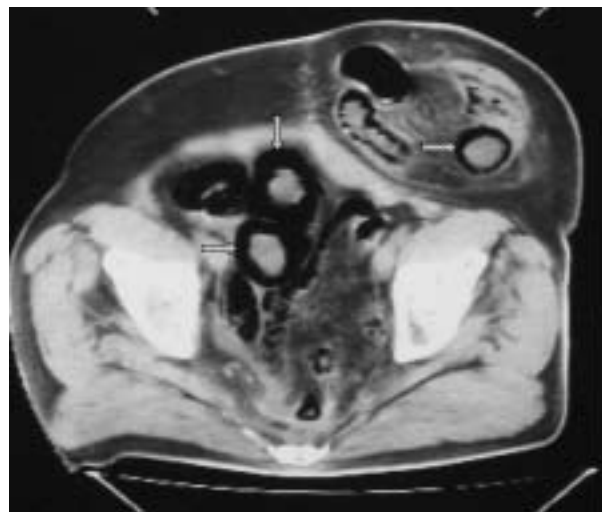


Fig. 2

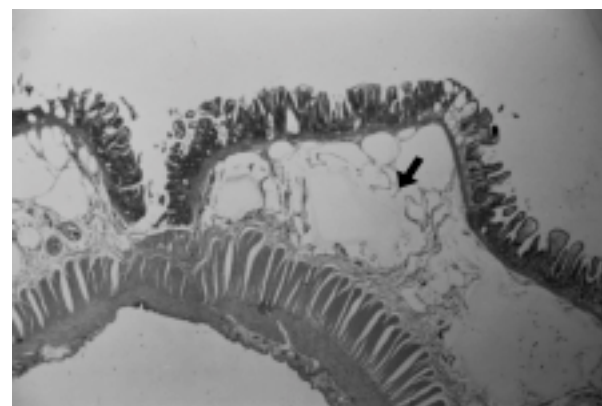


Fig. 3

Paciente de sexo masculino de 65 años con antecedente de cáncer de recto y cirugía de Miles en 1989. En agosto de 2004 ingresó al IDIM por abdomen agudo. La radiografía (Fig. 1) y tomografía computada (TC) de abdomen (Fig. 2) evidenciaron gas en la pared intestinal. La cirugía exploradora evidenció un asa de intestino delgado dilatada por compresión mecánica, como parte de un saco eventrógeno. Dicha asa medía 27 cm, tenía signos de sufrimiento intestinal y fue resecada. La histopatología evidenció enteritis necrotizante segmentaria y neumatosis quística intestinal (Fig. 3). Si bien la enterocolitis necrotizante está descrita en neonatos prematuros, también se puede presentar en adultos, particularmente en cirróticos e inmunocomprometidos. La neumatosis intestinal es una entidad rara y se caracteriza por la presencia de gas en el espesor de la pared intestinal. La patogenia de este cuadro no es clara y se cree que el gas de los quistes es generado por flora intestinal traslocada, como el *Clostridium*. La evolución fue favorable y a la semana la TC mostró resolución de la lesión.