

Ecocardiograma transesofágico en el tromboembolismo pulmonar

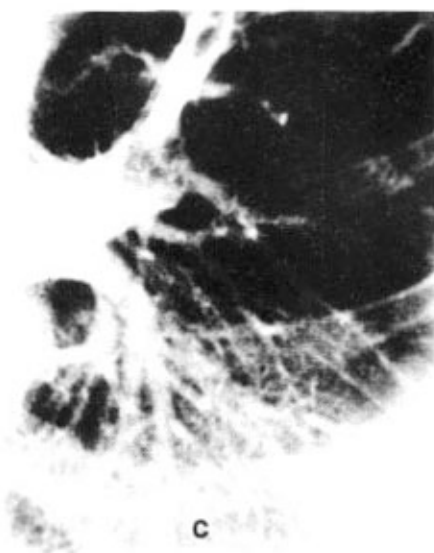
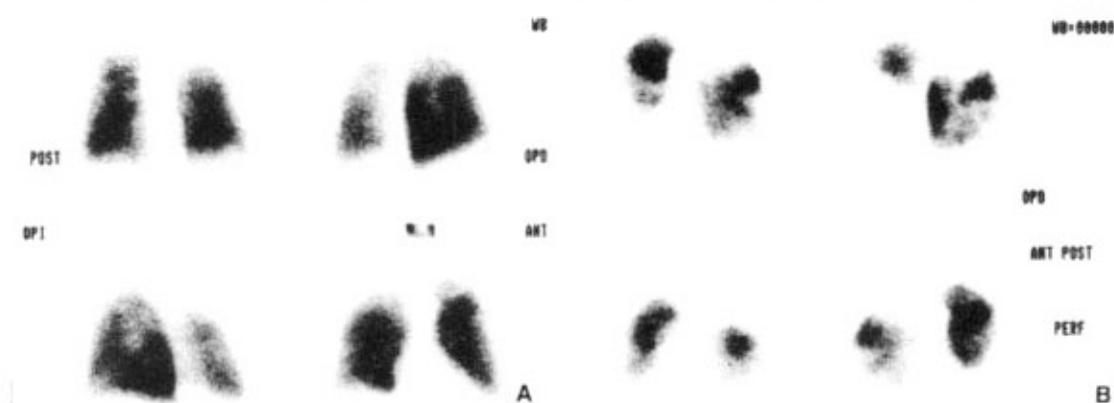


Fig. A.- Centellograma de perfusión pulmonar
 Fig. B.- Centellograma de ventilación pulmonar
 Fig. C.- Angiografía pulmonar
 Fig. D.- Ecocardiograma transesofágico pretratamiento
 Fig. E.- Ecocardiograma transesofágico postratamiento

Paciente sexo masculino de 43 años que ingresa con disnea progresiva y rápido deterioro del estado hemodinámico. El centellograma V/Q (Figs. A y B) mostró «mismatch» multisegmentario. El ecocardiograma transesofágico (TEE) (Fig. D) demostró una imagen de trombos en la rama izquierda de la arteria pulmonar. Antes de realizar tratamiento trombolítico sistémico se confirmó esta imagen por angiografía pulmonar (Fig. C). Se infundió Estreptoquinasa a razón de 100.000 U/bolo y 10.000/kg/hora durante 24 hs. Luego de la misma, mejoró el cuadro hemodinámico y un nuevo TEE demostró la remisión parcial del trombo (Fig. E). Se le otorgó el alta con dicumarínicos y control ambulatorio.

