

## ANGIOSARCOMA HEPÁTICO ASOCIADO A COAGULACION INTRAVASCULAR DISEMINADA

PABLO J. LESPI, GUILLERMO R. ALVAREZ, MARIA BELEN IANNARIELLO, CARLOS WISNOWSKI

*Servicios de Patología y de Clínica Médica, Hospital Dr. José Penna, Bahía Blanca*

**Resumen** En este trabajo presentamos el caso de una mujer de 70 años con anemia y hepatomegalia. Los estudios de diagnóstico por imagen (ecografía y TC) demostraron un tumor hepático. La paciente desarrolló una coagulopatía por consumo y falleció. El estudio de necropsia reveló un angiosarcoma hepático. Se discuten los aspectos fisiopatológicos de la coagulación intravascular diseminada asociada a tumores vasculares y las alteraciones de la coagulación en pacientes con cáncer.

**Palabras clave:** angiosarcoma hepático, hígado, coagulopatía de consumo, síndrome de Kasabach-Merrit

El angiosarcoma es un tumor maligno compuesto por células que diferencian hacia endotelio, que se presenta con mayor frecuencia en piel y partes blandas<sup>1</sup>. Menos usualmente aparece en mama, hueso, bazo e hígado<sup>1, 2, 3</sup>.

El angiosarcoma hepático (ASH) se manifiesta habitualmente con dolor abdominal, fiebre y pérdida de peso. Los signos clínicos más frecuentes son hepatomegalia, ascitis e ictericia<sup>3, 4, 5</sup>. Las complicaciones hematológicas como trombocitopenia, coagulación intravascular diseminada (CID) o anemia microangiopática constituyen una rara forma de presentación de ASH<sup>3, 4</sup>.

En este trabajo presentamos el caso de una mujer de 70 años que fue derivada a nuestro hospital para estudio de un síndrome anémico con hepatomegalia y que durante su internación desarrolló una CID la que desencadenó el óbito. El estudio de necropsia reveló la presencia de un ASH. Discutimos además el mecanismo fisiopatológico de la CID en tumores vasculares y las alteraciones de la coagulación en pacientes con cáncer.

**Caso clínico**

Mujer de 70 años, con antecedente de hipertensión arterial controlada, que fue derivada al Hospital Dr. José Penna de Bahía Blanca por presentar anemia y múltiples imágenes hipoecoidas en hígado. Refería haber comenzado dos meses antes con hiporexia, astenia, dolor en hipocondrio derecho y pérdida de peso de aproximadamente el 10%. La paciente negaba exposición alguna a tóxicos químicos.

El examen físico reveló una marcada palidez de piel y mucosas. La palpación del abdomen despertaba dolor en el hipocondrio derecho. El hígado se palpaba a 6 cm por debajo del reborde costal. No había esplenomegalia. En el examen cardíaco se auscultó un soplo 2/6 en el foco aórtico. El resto del examen fue normal.

El laboratorio inicial mostró: hematocrito 29%, leucocitos 13.200 mm<sup>3</sup>, plaquetas 210.000/ml, glucosa 0,81 g/l (normal < 1,10 g/l), urea 0,38 g/l (normal < 0,40 g/l), sodio 131 meq/l (normal 145 meq/l), potasio 4,1 meq/l (normal 5,5 meq/l), tiempo de protrombina 14 segundos, tiempo parcial de tromboplastina 34 segundos y concentración de tromboplastina 80%. El hepatograma reveló  $\delta$ GT 77 U/l (normal 42 U/l), FAL 70 U/l (normal 50 U/l). Los análisis de orina resultaron normales. Los diagnósticos presuntivos fueron: 1) tumor hepático secundario de probable origen gástrico o colónico, 2) absceso hepático y 3) tumor hepático primitivo.

Se realizó una ecografía abdominal que evidenció una hepatomegalia heterogénea con imágenes hipoecoidas difusas. La vesícula y la vía biliar eran normales. Una

Recibido: 7-VIII-1996

Aceptado: 16-VII-1997

**Dirección postal:** Dr. Pablo J. Lespi, Servicio de Patología, Hospital Penna, Laines 2403, 8000 Bahía Blanca, Argentina

tomografía computada de abdomen confirmó la presencia de nódulos hepáticos de límites imprecisos en ambos lóbulos con zonas de densidad líquida que se realizaban con el contraste (Figura 1). Durante el seguimiento la paciente continuó con dolor en hipocondrio derecho, astenia y los análisis de laboratorio no mostraban diferencias con los del ingreso. Posteriormente se efectuó una punción aspirativa en la que se obtuvo abundante material hemorrágico. El estudio citológico evidenció escasas células viables sugestivas de un proceso maligno.

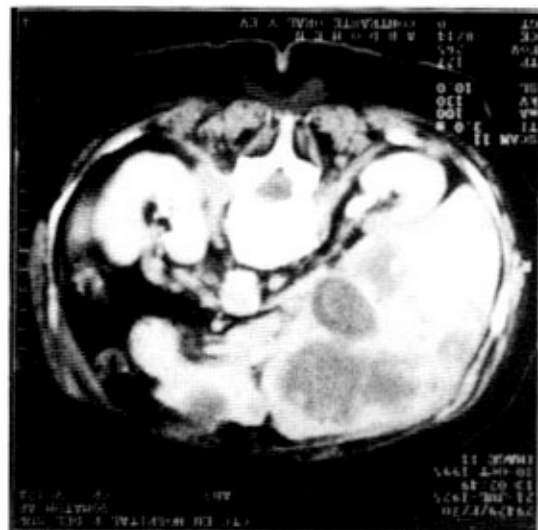

Fig. 1.- Tomografía Computada que revela numerosas imágenes hipodensas en ambos lóbulos hepáticos.

El día 15 de internación presentó trastornos del sensorio y extensas lesiones eritematosas en piel de miembros inferiores y dorso de manos con desprendimiento epitelial y formación de ampollas.

Los análisis de laboratorio revelaron un deterioro de la función hepática con albúmina 29 g/l, dGT 642 U/l (normal 42 U/l), FAL 250 U/l (normal 50 U/l), colinesterasa 3.400 U/l (normal 9.000 U/l), y aumento progresivo de TGO y TGP. Se constató además hematocrito 27%, leucocitos 20.200 mm<sup>3</sup>, KPTT 49 segundos, TT 24 segundos, dímero D 2.000 ng/ml (normal 250 ng/ml), productos de degradación del fibrinógeno 80 m/ml (normal < 5 m/ml) y plaquetas 40.000/ml. Se realizaron tres hemocultivos que resultaron negativos. Este cuadro fue interpretado como compatible con CID por lo que se inició el tratamiento con heparina 12.000 UI/d y plasma fresco congelado. La paciente falleció 48 horas después.

#### *Hallazgos anatomopatológicos*

En el examen externo se apreciaron lesiones de color violáceo en la piel del dorso de ambos pies y región anterior de piernas, con desprendimiento cutáneo y formación de ampollas laxas.

El hígado medía 23 x 20 x 15 cm y pesaba 3.000 gr. Al corte se observó una masa de 20 cm de diámetro, ocupando gran parte del lóbulo derecho con extensión al izquierdo, de límites imprecisos, de color rojizo con áreas parduscas y de aspecto esponjoso. En su interior existían zonas quísticas de hasta 1,5 cm de diámetro de paredes irregulares conteniendo material hemático parcialmente coagulado. El tejido hepático remanente era normal. La superficie pleural de ambos pulmones presenta-

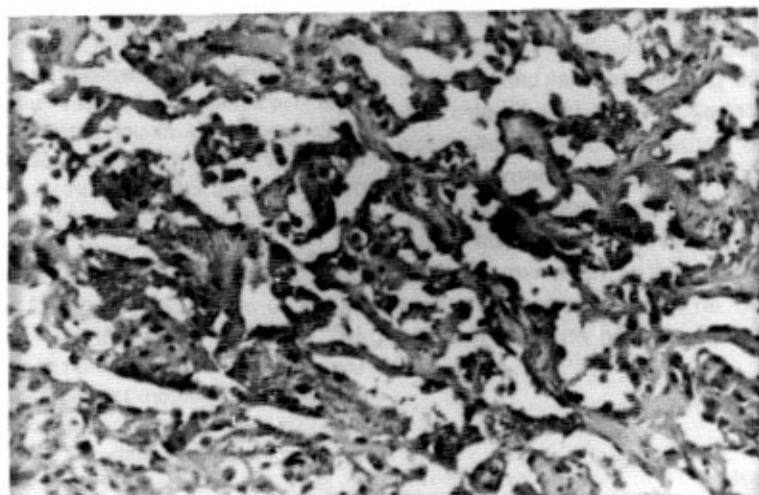


Fig. 2.- Se identifican canales vasculares revestidos por células atípicas H & E x 400.

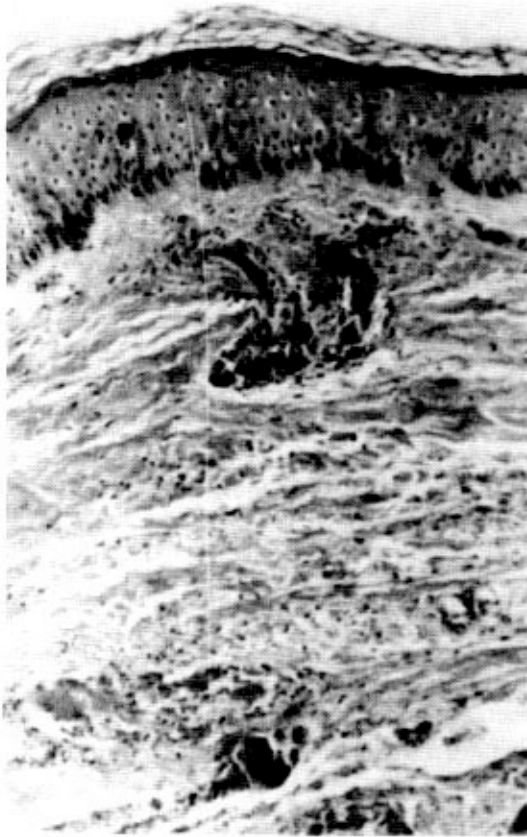


Fig. 3.- Trombos hialinos en el interior de vasos dérmicos. H & E x 100.

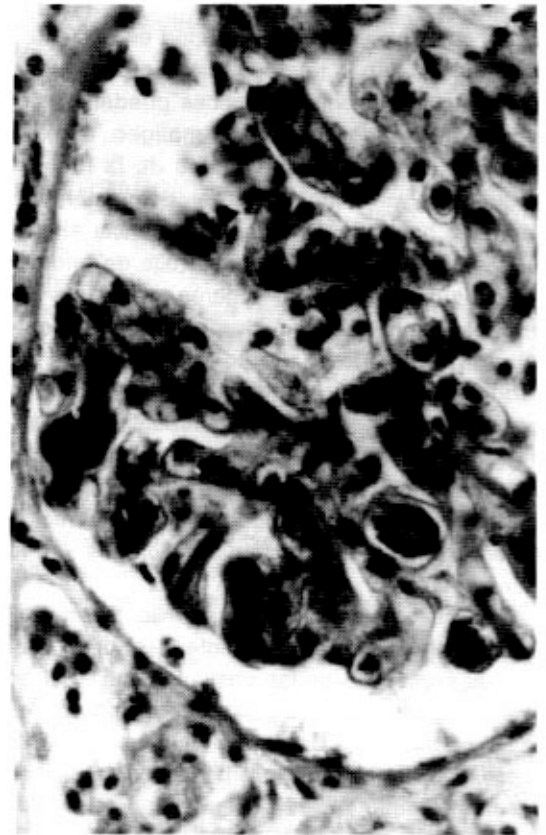


Fig. 4.- Trombos hialinos ocluyendo asas capilares glomerulares. H & E x 400.

ba nódulos de hasta 1 cm de diámetro de color violáceo. El resto de los órganos eran normales.

Microscópicamente el tumor estaba formado por lucas vasculares conteniendo proyecciones papilares tapizadas por células endoteliales atípicas (Figura 2). Las mitosis eran numerosas. En la periferia del tumor las células neoplásicas tapizaban los sinusoides hepáticos desplazando a los hepatocitos normales. Había áreas hemorrágicas con focos de necrosis y lagos sanguíneos. Dentro de éstos se observaba un material eosinófilo acelular. Se identificaron metástasis en pulmón, páncreas, corteza suprarrenal y riñón. Se realizó inmunomarcación con el anticuerpo monoclonal CD31 que resultó focalmente positivo en las células endoteliales atípicas lo que confirmó la naturaleza endotelial del tumor. Las muestras de piel revelaron la presencia de trombos hialinos en el interior de los vasos dérmicos con desprendimiento epidérmico en sectores (Figura 3). Se encontraron trombos hialinos ocluyendo asas capilares glomerulares renales (Figura 4). No se hallaron lesiones histológicas en el sistema nervioso central. Si bien la paciente presentó una CID y un ASH la causa final de muerte no pudo explicarse con certeza.

## Discusión

El angiosarcoma es el más frecuente de los sarcomas hepáticos aunque sólo corresponde del 1 al 3% de los tumores primarios del hígado. Este tumor se presenta generalmente entre la 6<sup>ta</sup> y 7<sup>ma</sup> décadas de la vida y es más frecuente en varones que en mujeres con una relación 3:1<sup>3-6</sup>. Aunque su etiología no es conocida está vinculado a diversos carcinógenos químicos como thorotrast, cloruro de vinilo y arsenicales inorgánicos (solución de Fowler). Clínicamente el ASH se acompaña de dolor abdominal, decaimiento, fatiga y pérdida de peso. Excepcionalmente puede presentarse con CID y cuando lo hace él está en estadios avanzados<sup>3-6</sup>.

En pacientes con cáncer la interacción de las células tumorales con el sistema fibrinolítico y de coagulación tiene un considerable impacto sobre la historia natural de la enfermedad. Varios autores han establecido la existencia de una acti-

vación subclínica de la coagulación en pacientes con cáncer<sup>7-9</sup>, y han relatado que la presencia de complicaciones tromboembólicas pueden ser el evento inicial de un tumor maligno oculto<sup>9</sup>. Trombocitopenia, anomalías de la función plaquetaria y evidencias de activación de plaquetas han sido vistas con frecuencia en pacientes con cáncer<sup>10, 11</sup>. El desarrollo de anomalías de la coagulación en tumores vasculares fue descrito por Kasabach y Merritt<sup>12</sup> quienes la atribuyeron a un atrapamiento y destrucción de plaquetas por la masa tumoral. La CID es una de las más graves complicaciones en enfermedades malignas y puede evolucionar en forma aguda, subaguda o crónica. Se caracteriza por una activación anormal de la coagulación con liberación de citoquinas y formación de trombos en la microcirculación.

En el caso presentado el desarrollo de una CID aguda aceleró el curso de la enfermedad, no obstante el pronóstico de los pacientes con ASH es pobre y la supervivencia después del diagnóstico es de sólo 6 meses<sup>5, 6</sup>. Dentro de las causas de CID la sepsis bacteriana a gram negativos es una de las más frecuentes. La paciente que relatamos durante su internación presentó leucocitosis, y la sepsis fue considerada como posible mecanismo para la CID, pero nunca desarrolló fiebre, taquicardia o hipotensión (elementos clínicos de sepsis) y si bien presentó leucocitosis ésta se acompañó de hemocultivos negativos, por lo que el aumento de los leucocitos fue atribuido a otras causas, por ejemplo; necrosis tumoral. No se halló además un sustrato anatomopatológico (foco séptico) en la necropsia para el diagnóstico de sepsis. El síndrome símil púrpura trombocitopénica trombótica comparte con la CID la formación de trombos en la microcirculación, pero a diferencia de esta última las alteraciones de la cascada de la coagulación son menos importantes.

En conclusión, el mecanismo fisiopatológico de la CID en el contexto de un ASH podría ser explicado por 1) la agregación plaquetaria y el consumo de los factores de la coagulación que comenzaría en el interior de los vasos neoplásicos, siendo en principio un proceso intratumoral como ha sido descrito en hemangiomas y heman-gioendotelomas y también reconocido en nuestro caso. 2) la CID sería una extensión de dicho proceso, debido al aumento de la masa tumoral,

necrosis o metástasis y 3) la existencia además de una anomalía subyacente de la coagulación, producto de la interacción de las células endoteliales malignas con el sistema de coagulación y fibrinolítico.

**Agradecimiento:** Los autores desean agradecer al Dr. Ricardo Drut por la revisión crítica del manuscrito.

## Summary

### *Hepatic angiosarcoma with disseminated intravascular coagulation*

We describe the case of a 70-year-old woman admitted to our hospital because of anemia and hepatomegaly. Imaging studies (ultrasound and CT scan) revealed a tumor in the liver. The patient developed consumption coagulopathy and died. Postmortem examination revealed hepatic angiosarcoma. The pathophysiology of disseminated intravascular coagulation associated with vascular tumors and abnormalities of blood coagulation in patients with cancer is discussed.

## Bibliografía

1. Enzinger FM, Weis SW. Soft tissue tumors. St. Louis: C.V. Mosby, 1988.
2. Naka N, Ohsawa M, Tomita Y, Kanno H, Hchida A, Aozasa K. Angiosarcoma in Japan. *Cancer* 1995; 75: 989-96.
3. MacSween RNM. Pathology of the liver. 3ª ed. London: Churchill Livingstone, 1995.
4. Lee RG. Diagnostic liver pathology. First edition, St. Louis; C.V. Mosby, 1994.
5. Locker GY, Doroshow JH, Zwelling LA. The clinical features of hepatic angiosarcoma. *Medicine (Baltimore)* 1979; 58: 48-63.
6. Neshiwat LF, Lesnik BS, Glucksmann WJ. Hepatic angiosarcoma. *Am J Med* 1992; 93: 219-22.
7. Bowie EJW, Owen CA. Symposium on the diagnosis and treatment of intravascular coagulation-fibrinolysis syndrome. *Mayo Clin Proc* 1974; 49: 635.
8. Sun NCJ, Bowie EJW, Kasmier FJ, Elbeback LR, Owen CA. Blood coagulation studies in patients with cancer. *Mayo Clin Proc* 1974; 49: 636-41.
9. Nordstrom M, Lindblad B, Anderson H, Bergquist D, Kjellstrom T. Deep venous thrombosis and occult malignancy. *BMJ* 1994; 308: 891-4.
10. Naschitz JE, Yeshurum D, Eldar S, Lev LM. Diagnosis of cancer-associated vascular disorder. *Cancer* 1996; 77: 1759-67.
11. Naschitz JE, Yeshurum D, Lev LM. Tromboembolism in cancer. *Cancer* 1993; 71: 1384-90.
12. Kasabach HH, Merritt KK. Hemangioma with extensive purpura. *Am J Dis Child* 1940; 59: 1063-70.