

---

 Síndrome del nervio interóseo posterior
 

---

Un paciente de 67 años, diestro, sin antecedentes patológicos, consulta por dolor en cara anteroexterna de codo y antebrazo derecho de 6 meses de evolución, y debilidad en mano de 1 mes de evolución. Presentaba debilidad en la extensión de los dedos, y en la extensión y abducción del pulgar.

La rutina de laboratorio y un dosaje de plomo en sangre fueron normales.

El electromiograma mostró compromiso axonal del nervio radial derecho con denervación en músculos distales. Se realizó resonancia nuclear magnética de antebrazo derecho donde se observó una imagen de aspecto quístico de límites netos de 3 x 2 cm, ubicada en región adyacente a la inserción del tendón bicipital (A).

En la cirugía se extrajo dicha formación quística que comprimía el nervio radial a nivel de la arcada de Frohse (nervio interóseo posterior) (B), cuya anatomía patológica informó quiste sinovial. Seis meses después de la cirugía el paciente persiste con una mínima dificultad en la abducción del pulgar.

La electromiografía permitió localizar el sitio de compresión, y la resonancia magnética determinar la etiología de la misma.

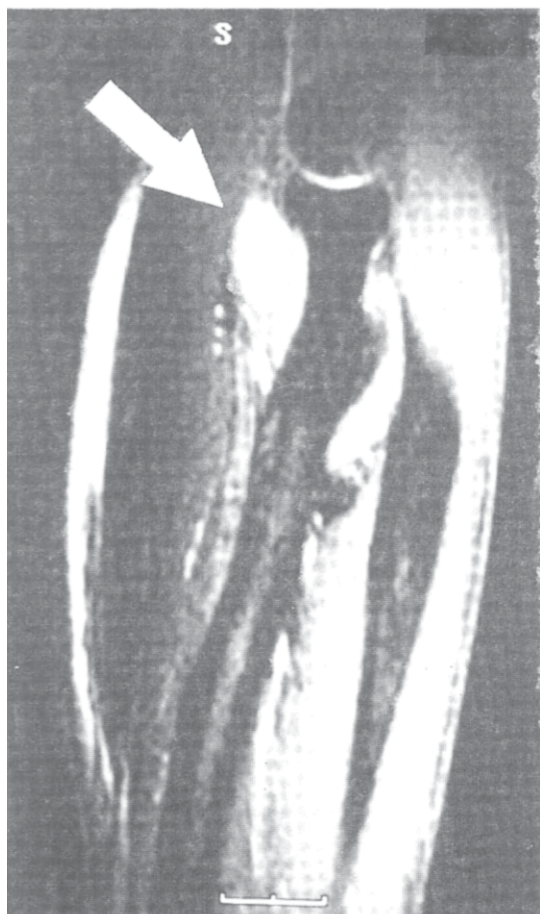

Fig. A.

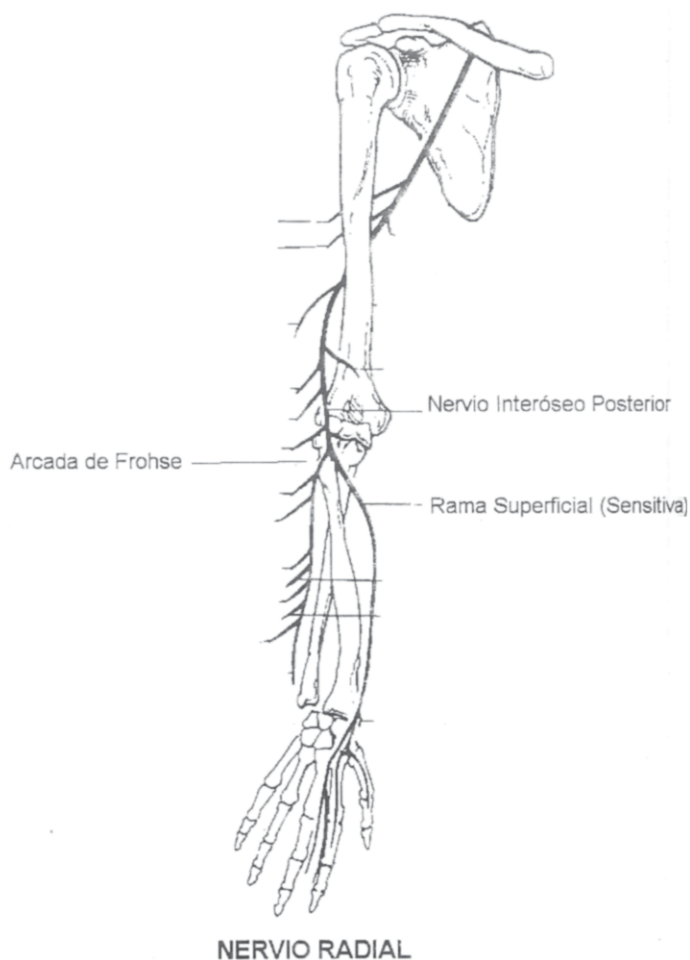


Fig. B.