

## VOLUMENES PULMONARES NORMALES EN PACIENTES CON FIBROSIS PULMONAR IDIOPATICA Y ENFISEMA

JUAN PABLO CASAS, HORACIO ABBONA, ADRIANA ROBLES, ANA MARIA LOPEZ

*Servicio de Neumonología, Hospital Privado Centro Médico de Córdoba*

**Resumen** La fibrosis pulmonar idiopática (FPI) es una enfermedad que se caracteriza por presentar un compromiso pulmonar de tipo restrictivo, resultante de una reducción en la complacencia pulmonar secundaria a fibrosis difusa. En el enfisema, la pérdida de elasticidad pulmonar y el colapso de las vías aéreas periféricas generan obstrucción e hiperinflación. El efecto simultáneo que ambas enfermedades producen sobre la fisiología pulmonar no es del todo claro y se han descrito volúmenes pulmonares normales o casi normales. Presentamos 4 pacientes de sexo masculino de 64, 60, 73 y 70 años, con antecedentes de tabaquismo e historia de disnea progresiva, tres de ellos con grave limitación en su calidad de vida al momento de la consulta. En la tomografía de tórax de alta resolución todos los pacientes presentaban signos de enfermedad intersticial pulmonar avanzada, con cambios de tipo fibrótico con predominio basal y subpleural, que coexistían con enfisema centroacinar con predominio en lóbulos superiores. Uno de ellos tuvo confirmación diagnóstica de ambas condiciones por biopsia pulmonar a cielo abierto. En los cuatro pacientes la espirometría y volúmenes pulmonares fueron normales, pero tenían importante compromiso del intercambio gaseoso evaluado mediante el test de caminata de 6 minutos. Tres de los pacientes tenían hipertensión pulmonar grave diagnosticado por ecocardiograma. La presencia de volúmenes pulmonares normales no excluye un diagnóstico de fibrosis pulmonar idiopática en pacientes fumadores si coexisten evidencias tomográficas de enfisema. En estos pacientes el grado de compromiso funcional, determinado por la reducción de los volúmenes pulmonares, no debería ser considerado en la evaluación de la gravedad.

**Palabras clave:** fibrosis pulmonar, enfisema, volúmenes pulmonares normales

**Abstract** *Normal lung volumes in patients with idiopathic pulmonary fibrosis and emphysema.* Pulmonary function tests in idiopathic pulmonary fibrosis characteristically show a restrictive pattern, resulting from reduction of pulmonary compliance due to diffuse fibrosis. Conversely, an obstructive pattern with hyperinflation results in emphysema by loss of elastic recoil, expiratory collapse of the peripheral airways and air trapping. Previous reports suggest that when both diseases coexist, pulmonary volumes are compensated and a smaller than expected reduction or even normal lung volumes can be found. We report 4 male patients of 64, 60, 73 and 70 years, all with heavy cigarette smoking history and progressive breathlessness. Three of them had severe limitation in their quality of life. All four showed advanced lung interstitial involvement, at high resolution CT scan, fibrotic changes predominantly in the subpleural areas of lower lung fields and concomitant emphysema in the upper lobes. Emphysema and pulmonary fibrosis was confirmed by open lung biopsy in one patient. The four patients showed normal spirometry and lung volumes with severe compromise of gas exchange and poor exercise tolerance evaluated by 6 minute walk test. Severe pulmonary arterial hypertension was also confirmed in three patients. Normal lung volumes does not exclude diagnosis of idiopathic pulmonary fibrosis in patients with concomitant emphysema. The relatively preserved lung volumes may underestimate the severity of idiopathic pulmonary fibrosis and attenuate its effects on lung function parameters.

**Key words:** pulmonary fibrosis, emphysema, normal lung volumes

La fibrosis pulmonar idiopática (FPI) es una enfermedad que compromete el intersticio pulmonar. Se caracteriza por presentar volúmenes pulmonares reducidos con un defecto ventilatorio de tipo restrictivo debido a una disminución en la complacencia pulmonar secundaria a

fibrosis difusa. En el enfisema la destrucción de las paredes alveolares produce una reducción en la elasticidad pulmonar, colapso espiratorio de las vías aéreas periféricas y atrapamiento aéreo, con aumento de los volúmenes pulmonares y patrón funcional de tipo obstructivo. Con anterioridad se ha comunicado que pacientes tabaquistas con FPI pueden tener volúmenes pulmonares relativamente preservados<sup>1-3</sup>. Presentamos 4 pacientes con enfermedad clínica y radiológica atribuibles a fibrosis pulmonar y enfisema, en uno de ellos confirmado por biop-

Recibido: 26-XII-2007

Aceptado: 31-III-2008

**Dirección Postal:** Dra. Ana María López, Hospital Privado Centro Médico de Córdoba, Naciones Unidas 346, 5016 Córdoba, Argentina  
Fax: (54-351) 4688813 e-mail: lopez\_amaría@yahoo.com.ar

sia quirúrgica, que tenían volúmenes pulmonares normales y evidenciaban importante compromiso del intercambio gaseoso evaluado mediante el test de caminata de 6 minutos con oximetría de pulso.

## Materiales y métodos

Fueron evaluados retrospectivamente los pacientes controlados en nuestra Institución que presentaron coexistencia de enfisema y fibrosis pulmonar, compromiso del intercambio gaseoso y volúmenes pulmonares con valores dentro de la normalidad.

La presencia de enfisema centrolobulillar y fibrosis pulmonar, fue determinada por TAC de tórax de alta resolución. El enfisema centrolobulillar fue definido por áreas bien delimitadas de baja atenuación con respecto al pulmón normal contiguo, sin pared o con una fina pared, con predominio en lóbulos superiores. La fibrosis pulmonar fue definida por la presencia de opacidades reticulares, engrosamiento septal, imágenes quísticas en panal de abejas, bronquiectasias o bronquioloectasias de tracción, asociados o no a áreas de vidrio esmerilado, con localización predominantemente en lóbulos inferiores y subpleural<sup>4</sup>. Los volúmenes pulmonares fueron evaluados por espirometría (*Vitalograph, Buckingham R.U.*) y pletismografía (*Collins Constant Pressure Plethysmo-graph, Warren E Collins, Baintree Mass. EE.UU.*). El intercambio gaseoso fue determinado mediante la provocación o acentuación de hipoxemia inducida por el ejercicio físico, evaluada por el test de caminata de 6 minutos (según normas ATS)<sup>5</sup> y oximetría de pulso (*Nonin 8500, Nonin Medical MN, EE.UU.*).

## Resultados

Fueron evaluados 4 pacientes de edad promedio 66.75 (rango: 60 a 73 años), género masculino, ex-tabaquistas de 71.75 ± 57.89 paquetes por año. Todos tenían historia de disnea de larga evolución, en tres de grado grave

(casos n° 1, 2 y 4) y en uno leve (caso n° 3). Uno de los pacientes tenía bronquitis crónica (caso n° 2). Al examen físico, tres de los pacientes presentaban dedos en palillo de tambor en manos y acrocianosis (casos n° 1, 2 y 4) y en los cuatro el murmullo vesicular estaba disminuido en los vértices pulmonares con rales crepitantes secos bibasales. La espirometría y los volúmenes pulmonares fueron normales en todos los pacientes, tres presentaban saturación arterial de oxígeno en reposo, y respirando aire menor al 90% (casos n° 1, 2 y 4), la distancia recorrida en el test de caminata de 6 minutos fue de 341.25 ± 86.08 metros con desaturación promedio de 14 puntos al finalizar el test (Tabla 1). En todos, la TAC de tórax evidenció áreas de enfisema de tipo centroacinar con predominio apical que coexistían con áreas de compromiso intersticial y cambios de tipo fibrótico con predominio basal subpleural (Fig. 1), en dos pacientes se encontró también enfisema paraseptal. En tres pacientes se realizó ecocardiograma (casos n° 1, 2 y 4) evidenciando hipertensión pulmonar (presión de arteria pulmonar sistólica de 74, 64 y 65 mm Hg respectivamente). En uno de los pacientes (caso n° 1) la biopsia pulmonar a cielo abierto confirmó el diagnóstico de enfisema centrolobulillar y fibrosis pulmonar clasificada como neumonitis intersticial usual. Todos los pacientes fueron tratados con metilprednisona en dosis iniciales de 40 mg diarios, con disminución progresiva, y azatioprina 1.5 a 2 mg/kg/día, en dos desde el inicio (casos 2 y 3). En los restantes se agregó después debido a falta de respuesta clínica. Uno de los pacientes (caso n° 4) recibió posteriormente tratamiento con N-acetil-cisteína 1800 mg/día. Tres pacientes fallecieron durante el seguimiento (sobrevivida desde el diagnóstico 1.5 años, 6 meses y 3 años para los casos 1, 2 y 3 respectivamente).

TABLA 1.— Función pulmonar y test de caminata de 6 minutos en los 4 pacientes con fibrosis pulmonar asociada a enfisema

	Paciente 1	Paciente 2	Paciente 3	Paciente 4
<i>Función pulmonar. Litros (% del teórico)</i>				
CVF	4.45 (108)	3.66 (84)	4.11 (114)	3.25 (82)
VEF1	3.60 (151)	2.73 (89)	2.88 (119)	2.44 (91)
CPT	6.16 (94)	5.36 (87)	6.62 (124)	4.95 (84)
VR	1.26 (62)	1.67 (90)	2.21 (128)	1.48 (79)
<i>Test de caminata de 6 minutos</i>				
SaO <sub>2</sub> basal	92% (Oxígeno: 5 l/m)	87% (aire)	98% (aire)	83% (aire)
SaO <sub>2</sub> post-esfuerzo	73% (Oxígeno: 5 l/m)	69% (aire)	91% (aire)	71% (aire)
Distancia (metros)	262.5	345	460	297.5

\*CVF: capacidad vital forzada, VEF1: volumen espiratorio forzado en el primer segundo, CPT: capacidad pulmonar total, VR: volumen residual. SaO<sub>2</sub>: saturación arterial de oxígeno.

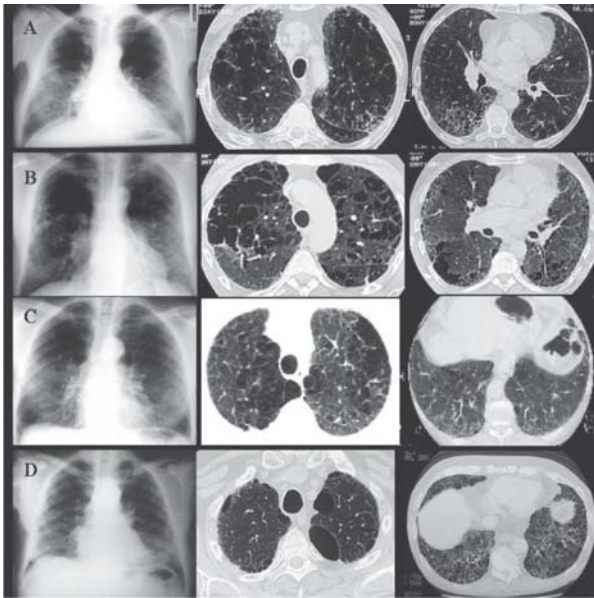


Fig. 1.— Ver texto: A, B, C, D corresponden a pacientes 1, 2, 3 y 4.

## Discusión

El rol del tabaquismo está bien establecido en el enfisema y también se lo ha sugerido como un factor de riesgo para el desarrollo de FPI<sup>6,7</sup>. Puede especularse que ambos, el enfisema y la fibrosis, en algunos casos podrían estar relacionados a disparadores ambientales comunes y/o factor de susceptibilidad genético con un rol central de la exposición al tabaco<sup>3</sup>. A pesar de que la asociación de estas dos entidades no es del todo infrecuente, es poco claro el efecto que su coexistencia produce sobre la fisiología pulmonar. La hiperinflación y la alta complacencia de las áreas enfisematosas del pulmón probablemente compensen la pérdida de volumen debida a la fibrosis<sup>3</sup>. Estos efectos opuestos podrían explicar la presencia de volúmenes pulmonares relativamente preservados informados con anterioridad en la literatura<sup>1-3</sup> y normales en los casos actualmente descritos. Por el contrario, ambas enfermedades podrían tener efectos aditivos deletéreos sobre el intercambio gaseoso, con grave compromiso en la prueba de difusión de monóxido de carbono (CO) e hipoxemia acentuada por el ejercicio. La hipertensión arterial pulmonar generalmente es grave y se asocia a mal pronóstico<sup>3</sup>.

Los cuatro pacientes que presentamos consultaron por disnea progresiva; de grado grave en tres y leve en uno de ellos. En el examen físico, todos tenían disminución del murmullo vesicular en ápices y rales crepitantes bibasales; tres presentaban dedos en palillo de tambor. Los pacientes tenían antecedentes de tabaquismo con clara evidencia tomográfica de coexistencia de enfisema

apical y patrón de fibrosis pulmonar idiopática. Si bien la espirometría y la medición de volúmenes pulmonares por pletismografía corporal fueron normales, todos tuvieron acentuación de hipoxemia durante el test de caminata. Tres de los pacientes con hipoxemia en reposo, tuvieron hipertensión pulmonar de grado grave y en ellos la caída de la saturación de oxígeno por oximetría en el test de caminata fue superior a 12 puntos (rango 12 a 19). En el caso 1, en el año 1997, debido a la gravedad del compromiso del intercambio gaseoso en presencia de una función pulmonar a cielo abierto por la posibilidad de otra enfermedad asociada a los hallazgos tomográficos de enfisema y fibrosis. El resultado de esta biopsia confirmó la coexistencia de enfisema y neumonitis intersticial usual. En los casos posteriores, la experiencia previa y la aparición de publicaciones en la literatura referidas a este tema facilitaron la evaluación diagnóstica.

Si bien la presente comunicación no es original, consideramos que son escasas las publicaciones que describen el efecto funcional que produce la coexistencia de fibrosis y enfisema pulmonar, ya que esta asociación no es habitualmente considerada dentro de los diagnósticos diferenciales.

A la luz de la evidencia presentada, se puede concluir que la preservación de los volúmenes pulmonares no debe ser considerada excluyente para diagnosticar fibrosis pulmonar en pacientes fumadores con enfisema concomitante. El grado de alteración funcional, determinado por la magnitud de la reducción de volúmenes, no sería útil para evaluar la gravedad del compromiso pulmonar.

## Bibliografía

1. Wiggins J, Strickland B, Turner-Warwick M. Combined cryptogenic fibrosing alveolitis and emphysema the value of high resolution tomography in assessment. *Respir Med* 1990; 84: 365-9.
2. Doherty MJ, Pearson MG, O'Grady EA, Pellegrini V, Calverley PMA. Cryptogenic fibrosing alveolitis with preserved lung volumes. *Thorax* 1997; 52: 998-1002.
3. Coltin V, Nunes H, Brillet PY, Delaval P, Devoaussoix G, Cordier JP. Combined pulmonary fibrosis and emphysema: a distinct underrecognised entity. *Eur Respir J* 2005; 26: 586-93.
4. Webb WR, Müller NL, Naidich DP. High-Resolution CT of the Lung (Third edition). *Lippincott Williams & Wilkins*, 2000.
5. ATS Statements: Guidelines for the Six-Minute Walk Test. *Am J Respir Crit Care Med* 2002; 166: 111-7.
6. Global strategy for the diagnosis, management, and prevention of chronic obstructive pulmonary disease. NHLBI/WHO Global Initiative for Chronic Obstructive Lung Disease (GOLD) Workshop summary. *Am J Respir Crit Care Med* 2001; 163: 1256-76.
7. Idiopathic Pulmonary Fibrosis: Diagnosis and Treatment. *International Consensus Statement Am J Respir Crit Care Med* 2000; 161: 646-64.