

OSTEOMIELITIS VERTEBRAL PIOGENA

PEDRO P. PERROTTI, JOSE L. CORRALES, BOGDAN M. POPESCU

Departamento de Medicina, Hospital Escuela José Francisco de San Martín, Facultad de Medicina, Universidad Nacional del Nordeste

Resumen La osteomielitis vertebral piógena (OVP) es una localización poco frecuente (2-7%). Se confirma con el aislamiento de un microorganismo de una vértebra, disco intervertebral, absceso epidural o paravertebral. Se describe una serie de casos por la infrecuente presentación de esta enfermedad, que puede ser consulta inicial en los servicios de clínica médica y por su sintomatología inespecífica que supone una dificultad diagnóstica. Tanto la columna lumbar como la dorsal fueron los sitios más afectados. El dolor dorsolumbar y la paraparesia fueron los síntomas más frecuentes de presentación. En ocho pacientes se aislaron *Staphylococcus aureus*, en uno *Escherichia coli* y en el restante *Haemophilus sp.* Se observó leucocitosis sólo en tres pacientes, y en dos velocidad de sedimentación globular mayor de 100 mm/h. Los diez pacientes presentaron imágenes características de osteomielitis vertebral piógena en la resonancia nuclear magnética. Dentro de las complicaciones, los abscesos paravertebrales y epidurales fueron los más frecuentes (en cinco enfermos). Además, un paciente presentó empiema pleural. De los diez pacientes de esta serie, siete recibieron inicialmente tratamiento médico empírico y luego específico para el germen aislado. En los restantes el tratamiento fue guiado de acuerdo al antibiograma. A dos enfermos fue necesario realizarles laminectomía descompresiva por compromiso de partes blandas y a otros dos estabilización quirúrgica por inestabilidad espinal, observándose buena evolución en todos los casos. Esta serie demuestra que, ante un paciente con dolor dorsolumbar y síntomas neurológicos se deberá tener en cuenta esta entidad para evitar un retraso en el tratamiento.

Palabras clave: osteomielitis vertebral piógena, dolor lumbar, absceso epidural, absceso paravertebral

Abstract *Pyogenic vertebral osteomyelitis.* Pyogenic osteomyelitis seldom affects the spine (2-7%). It is diagnosed by the isolation of a bacterial agent in the vertebral body, the intervertebral disks or from paravertebral or epidural abscesses. We report a retrospective study of ten patients who attended a medical clinic with this disease to emphasize its unusual presentation and difficult diagnosis. Lumbar and dorsal spine were the most common sites affected. Dorsolumbar pain and paraparesis were the most frequent symptoms. *Staphylococcus aureus* were isolated in eight patients, *Escherichia coli* in one and *Haemophilus sp.* in other. Leukocytosis was observed in only three patients. Erythrocyte sedimentation rate was higher than 100 mm in the first hour in two patients. Typical images of pyogenic vertebral osteomyelitis were observed in all these patients with magnetic resonance imaging. The main complications were paravertebral and epidural abscesses that were found in five patients. One patient also presented an empyema, seven of them initially received empiric medical treatment, and later specific antibiotics according to the culture and sensitivity results. The rest of the patients were initially treated according to the sensitivity of the isolated germ. Surgical intervention was performed in two patients to drain soft tissue involvement, and in two other to stabilize the spine. All four surgical patients had a full recovery. This report is intended to point out that in patients with dorsolumbar pain and neurological symptoms pyogenic vertebral osteomyelitis is a possible diagnosis and has to be treated without delay.

Key words: pyogenic vertebral osteomyelitis, lumbar pain, epidural abscess, paravertebral abscess

La localización vertebral es poco frecuente en la osteomielitis piógena (2-7%)¹, se confirma por el aislamiento de un microorganismo, ya sea de una vértebra,

disco intervertebral, absceso epidural o paravertebral, excluyendo las etiologías tuberculosa y brucelósica²⁻³.

La osteomielitis vertebral piógena (OVP) tiene una incidencia estimada de 1:250 000 en algunas series y 1:450 000 en otras. Sin embargo, la incidencia global ha aumentado en las últimas décadas, probablemente como resultado del avance y mejor accesibilidad en el uso de estudios por imágenes y en las técnicas quirúrgicas implementadas en afecciones de la columna vertebral, como así también por el aumento en la supervivencia de los pacientes con comorbilidades, mayor inciden-

Recibido: 7-X-2008

Aceptado: 7-IV-2009

Dirección postal: Dr. Pedro P. Perrotti, Departamento de Medicina, Hospital Escuela José Francisco de San Martín, Facultad de Medicina, Universidad Nacional del Nordeste, Rivadavia 1250, 3400 Corrientes, Argentina
Fax: (054-3783)-424867 e-mail: pepaperrotti@hotmail.com

cia de bacteriemias nosocomiales por instrumentación y prácticas o accesos intravasculares, mayor número de individuos que usan drogas endovenosas, incremento en el uso de medicación inmunomoduladora y de tratamiento biológicos. Es una enfermedad de personas adultas y en general afecta a mayores de 50 años. Los factores predisponentes para el desarrollo de una OVP son: edad avanzada, malnutrición, inmunocompromiso, diabetes mellitus, abuso de drogas endovenosas, malignidades, uso de glucocorticoides en forma crónica, insuficiencia renal, septicemia, cirugía espinal reciente y maniobras intravasculares³⁻⁴.

Se describe esta serie de casos por su infrecuente presentación y su sintomatología inespecífica, lo que representa una dificultad diagnóstica que puede retrasar el tratamiento adecuado.

Materiales y métodos

Se revisaron en forma retrospectiva las historias clínicas con diagnóstico de osteomielitis de pacientes que fueron atendidos en el Hospital Escuela José Francisco de San Martín de la ciudad de Corrientes en el período comprendido desde enero del año 1995 hasta agosto del año 2008, y se consideraron para el presente estudio las historias clínicas de diez pacientes con diagnóstico de OVP confirmada a) por imágenes características de OVP en la resonancia nuclear magnética (RNM)⁵; y b) por el aislamiento bacteriológico en el cultivo del material obtenido a través de la punción aspiración con aguja fina guiada por tomografía axial computarizada (TAC).

Resultados

Caso N° 1: mujer de 33 años que ingresó por paraparesia, dolor lumbar y sudoración nocturna de un mes de evolución. Se realizó RNM que evidenció imágenes características de OVP en los cuerpos vertebrales D10-D11, disco intervertebral y médula espinal (Fig. 1); y absceso epidural. Se aisló a través de la punción aspiración vertebral *Staphylococcus aureus* meticilino sensible (SAMS) que se trató de manera empírica con cefalotina vía endovenosa y rifampicina vía oral sin necesidad de drenaje quirúrgico. Presentó como complicación un empiema pleural que requirió drenaje toracoscópico y colocación de tubo de avenamiento pleural (Fig. 2). Evolucionó sin dolor lumbar, con mejoría de la paraparesia y recuperación de la marcha.

Caso N° 2: mujer de 61 años con antecedentes de infección de piel (probable vía de entrada) tres meses antes de la consulta, que ingresó por lumbalgia, fiebre y sudoración nocturna. Se realizó RNM donde se observó compromiso del disco intervertebral a nivel de los cuerpos vertebrales L4-L5 y un absceso paravertebral. A través de la punción aspiración vertebral se aisló SAMS. Recibió tratamiento empírico inicial. Como complicación presentó una bacteriemia por *Staphylococcus aureus*

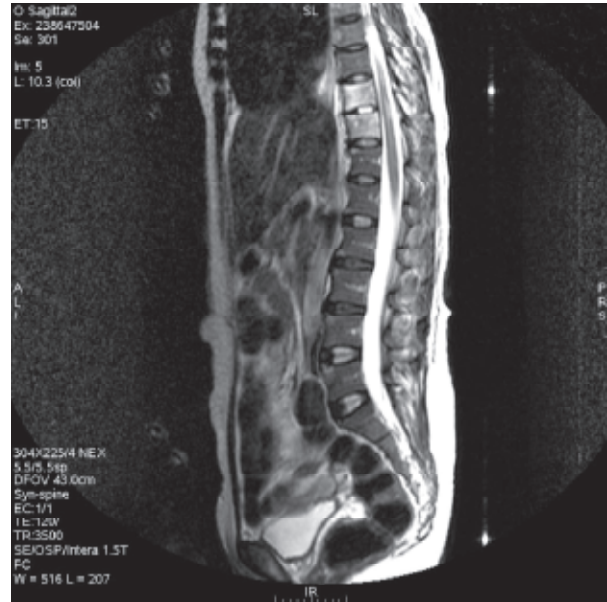

Fig. 1.— Resonancia nuclear magnética de columna dorsolumbar, corte sagital en T2, se observa afectación del cuerpo vertebral de D10 y D11 y compromiso medular entre D10 y D11.

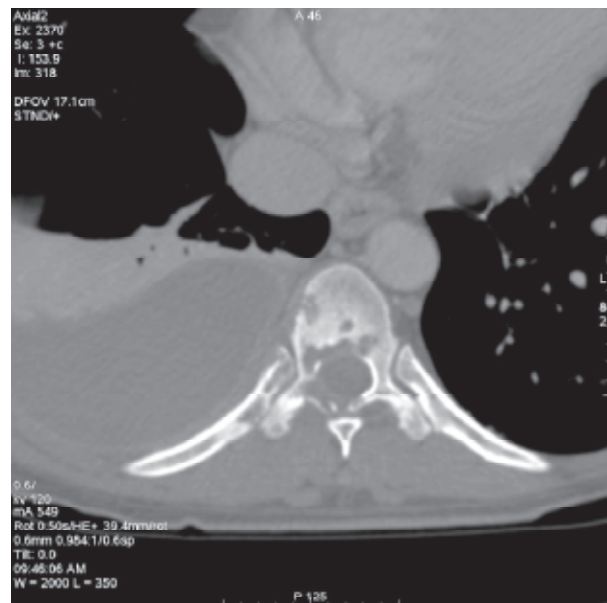


Fig. 2.— Tomografía axial computarizada de tórax de alta resolución, corte axial, reconstrucción con ventana ósea; se observa afectación de hueso medular, pedículos, láminas, apófisis espinosa y compromiso del arco posterior de la novena y la décima costilla derecha. Derrame pleural derecho.

meticilino resistente (SAMR) aislado en hemocultivos (infección intrahospitalaria) que luego se trató con vancomicina y gentamicina vía endovenosa durante catorce días y al egreso rifampicina y trimetoprima-sulfametoxazol (TMP-SMX) vía oral. Evolucionó afebril y con desaparición del dolor lumbar.

Caso N° 3: hombre de 70 años que presentó dolor dorsolumbar de un mes de evolución en el postoperatorio de una colecistectomía. Se le realizó RNM que mostró compromiso a nivel de D11-D12 y del disco intervertebral correspondiente. Se confirmó el diagnóstico por punción aspiración y aislamiento de *Staphylococcus aureus* coagulasa negativo (SACN), se trató con cefalotina vía endovenosa de manera empírica. Por presentar inestabilidad espinal se realizó intervención quirúrgica con resección, artrodesis y estabilización de la zona afectada. Evolucionó sin dolor lumbar y ambulando con ayuda.

Caso N° 4: hombre de 54 años que ingresó por dolor lumbar de dos meses de evolución que le impidió la marcha, y paraparesia. Se realizó RNM que evidenció imagen característica de OVP en los cuerpos vertebrales D9-D10 y disco intervertebral, protrusión hacia el canal conectando con el cordón medular; y un absceso paravertebral que requirió laminectomía descompresiva de urgencia de la que se aisló SAMS. Recibió tratamiento empírico de manera inicial con cefalotina vía endovenosa y rifampicina vía oral. Presentó, además, una bacteriemia por SAMS. Luego de varias semanas de internación se realizó estabilización quirúrgica por inestabilidad de la columna dorsal. Tras doscientos cuarenta y cuatro días se le otorgó el alta médica ambulando y sin dolor lumbar.

Caso N° 5: mujer de 67 años que ingresó por paraparesia y fiebre de un mes de evolución. Durante su internación se constató un absceso glúteo (vía de entrada) posterior a una inyección intramuscular que se drenó mediante debridamiento quirúrgico. Se realizó RNM que evidenció afectación vertebral en L4-L5-S1 y en espacios discales correspondientes, con absceso epidural que requirió laminectomía descompresiva de urgencia. Se aisló *Escherichia coli* (EC) en el material obtenido tanto del drenaje del absceso glúteo como del absceso epidural, que se trató con ceftriaxona vía endovenosa de acuerdo al antibiograma obtenido. Evolucionó con sepsis grave requiriendo asistencia respiratoria mecánica, evolucionando posteriormente afebril y con recuperación parcial de la movilidad de los miembros inferiores, otorgándosele el alta médica a los cuarenta y un días de su admisión al hospital.

Caso N° 6: hombre de 50 años con antecedentes de traumatismo encefalocraneano y bacteriemia por SAM (infección intrahospitalaria, probable vía de entrada). Evolucionó asintomático durante dos meses, reingresó por dolor lumbar, al que se le agregó dos días después parestesia en miembros inferiores y paraparesia. Se realizó RNM que evidenció imágenes compatibles con OVP en cuerpos vertebrales D12-L1. En la punción aspiración vertebral se aisló SAMR. Recibió tratamiento empírico inicial con vancomicina y ciprofloxacina, ambas en forma endovenosa, durante catorce días. Evolucionó sin dolor lumbar y fue dado de alta con TMP-SMX y rifampicina vía oral.

Caso N° 7: hombre de 44 años con antecedentes de diabetes mellitus tipo 2 y celulitis de hombro (probable vía de entrada) de un mes de evolución, que ingresó por paraparesia y parestesias en miembros inferiores. En la RNM se observó compromiso de cuerpos vertebrales D8-D9 y colección paravertebral compatible con absceso, por lo que se realizó laminectomía descompresiva con recuperación completa de los síntomas neurológicos. El germen encontrado fue SAMR por lo que recibió tratamiento dirigido con vancomicina vía endovenosa y rifampicina vía oral. Evolucionó con recuperación de la movilidad de los miembros inferiores y fue dado de alta con minociclina vía oral.

Caso N° 8: mujer de 58 años, sin antecedentes patológicos, que ingresó por lumbalgia de dos meses de evolución. En la RNM se observó a nivel de L4-L5 compromiso de los cuerpos vertebrales. Se aisló a través de la punción aspiración vertebral SAMS, que se trató en forma empírica con cefalotina vía endovenosa y TMP-SMX vía oral. Evolucionó con disminución del dolor lumbar y fue dada de alta con cefalexina y rifampicina vía oral.

Caso N° 9: hombre de 51 años con antecedentes de erisipela en miembro inferior derecho (probable vía de entrada) tres meses antes, que ingresó por dolor lumbar y síndrome febril junto con parestesia en miembros inferiores de diez días de evolución. En la RNM se observó afectación del disco intervertebral y cuerpos vertebrales en L5-S1 y absceso del psoas ilíaco derecho que posteriormente se drenó mediante debridamiento quirúrgico. Se aisló a través de la punción aspiración vertebral *Haemophylus sp.* que se trató de manera empírica con cefalotina vía endovenosa durante dieciocho días. Como complicación presentó sepsis grave requiriendo asistencia respiratoria mecánica y tratamiento con ceftriaxona vía endovenosa.

Evolucionó posteriormente afebril y con disminución de la lumbalgia; dado de alta médica a los sesenta y cuatro días de su admisión al hospital.

Caso N° 10: hombre de 42 años que ingresó por lumbalgia y escalofríos de veintidós días de evolución. Se realizó RNM que evidenció imágenes características de OVP en cuerpos vertebrales de L1-L2 y disco intervertebral correspondiente. En la punción-aspiración vertebral se aisló SAMS que se trató con cefalotina vía endovenosa y rifampicina vía oral, de acuerdo al antibiograma obtenido. Evolucionó con disminución del dolor lumbar y se le otorgó el alta con igual esquema terapéutico vía oral.

Las características de estos pacientes están resumidas en las Tablas 1 y 2.

En el período comprendido desde enero del año 1995 hasta agosto del año 2008 se diagnosticaron en nuestro hospital doscientos veintidós casos de osteomielitis. Catorce pacientes cumplieron con los criterios diagnósti-

TABLA 1.- Características de los pacientes con osteomielitis vertebral piógena (OVP)

Pacientes	1	2	3	4	5	6	7	8	9	10
Edad	33	61	70	54	67	50	44	58	51	42
Sexo	F	F	M	M	F	M	M	F	M	M
Antecedentes patológicos	Ninguno	Infección de piel	Colecistectomía previa	Ninguno	Absceso glúteo	B° por SAMR	DBT2 celulitis de hombro	Ninguno	Erisipela en pierna	Ninguno
Motivo de consulta	Paraparesia	Dolor lumbar	Dolor dorsolumbar	Dolor lumbar	Paraparesia	Dolor lumbar	Paraparesia	Dolor lumbar	Dolor lumbar	Dolor lumbar
Sitio de infección	D10-D11	L4-L5	D11-D12	D9-D10	L4-S1	D12-L1	D8-D9	L4-L5	L5-S1	L1-L2
Días de internación	40	3	65	244	41	76	9	28	64	27
Tratamiento	TM	TM	TM y TQ	TM y TQ	TM y TQ	TM	TM y TQ	TM	TM	TM
Tiempo de evolución previo a la consulta	1 mes	3 meses	1 mes	2 meses	1 mes	2 meses	1 mes	2 meses	3 meses	21 días
Complicaciones	Empiema absceso epidural y afectación medular	Absceso paravertebral, B° por SAMR	Ninguna	B° SAMS, absc. paravertebral afectación medular	Absceso epidural sepsis grave	Ninguna	Absceso paravertebral Afectación medular	Ninguna	Absceso del del psoas, sepsis grave	Ninguna

F: femenino, M: masculino, TM: tratamiento médico, TQ: tratamiento quirúrgico, SAMS: Staphylococcus aureus meticilino sensible, SAMR: Staphylococcus aureus meticilino resistente, SACN: Staphylococcus aureus coagulasa negativo, E. coli: Escherichia coli, B°: bacteriemia

TABLA 2.- Datos de laboratorio al momento del diagnóstico de la OVP

Pacientes	1	2	3	4	5	6	7	8	9	10
Leucocitos (mm ³)	12 100	10 100	9 600	7 200	9 000	9 700	7 800	7 600	5 600	11 600
Hematocrito (%)	38	38	41	34	30	40	44	30	32	34
VSG (mm)	25	96	23	120	23	69	5	94	132	30
Glucemia (mg/dl)	78	81	74	105	104	64	142	81	90	87
FAL (UI/l)	356	241	250	416	334	236	292	139	182	200

VSG: velocidad de sedimentación globular; FAL: fosfatasa alcalina

cos de osteomielitis vertebral. Diez de ellos se incluyeron en este estudio con diagnóstico de OVP; mientras que los cuatro restantes presentaron diagnóstico de osteomielitis vertebral tuberculosa. No se evidenciaron casos de etiología brucelósica. De los diez pacientes con OVP, seis fueron del sexo masculino. La mediana de la edad fue de 52.5 años.

Discusión

En los pacientes con OVP, los antecedentes patológicos son relevantes; en nuestro estudio, tres pacientes pre-

sentaron infecciones dérmicas, uno de ellos presentó un absceso glúteo, otro bacteriemia, otro se encontraba en el postoperatorio de una colecistectomía y otro era diabético. En el resto de los pacientes no se reconocieron antecedentes patológicos previos.

A pesar de que en la mayoría de las revisiones la columna lumbar es la más comprometida, en nuestra serie se registró una afectación similar entre ésta y la columna dorsal, y en todos los pacientes se observó compromiso de dos o más cuerpos vertebrales con extensión al disco intervertebral⁶.

El dolor dorsolumbar y la paraparesia fueron los síntomas mas frecuentes como forma de presentación, y

solamente en tres pacientes se evidenció fiebre. Otras manifestaciones descritas en la literatura incluyen: náuseas, vómitos, anorexia, pérdida de peso, letargia y confusión. Signos como compresión de las raíces nerviosas, meningitis y otros déficit neurológicos, así como debilidad en miembros inferiores, hiporreflexia o paroplejía pueden también desarrollarse con la extensión de la infección al espacio epidural⁶⁻⁷.

En nuestra revisión, en ocho pacientes se aislaron *S. aureus* (SA), en uno *E. coli* y en el restante *Haemophilus sp.* En la literatura, el organismo más frecuentemente hallado es el SA. Sin embargo, la lista de patógenos menos comunes pero importantes es larga, incluye a: bacilos entéricos, *Pseudomonas aeruginosa*, *Candida sp.*, *Streptococcus haemolyticus* del grupo B y G⁷⁻⁹.

En lo referente a los exámenes complementarios, observamos leucocitosis en tres pacientes y solamente dos presentaron una velocidad de sedimentación globular (VSG) mayor a 100 mm/h.

Con respecto a los estudios por imágenes, los diez pacientes de la serie presentaron imágenes características de OVP en la RNM. Este estudio es el método de elección para la detección de OVP con una especificidad y sensibilidad estimadas en 94 y 92% respectivamente, y es el único que detecta el compromiso de tejidos blandos¹⁰. El realce con el contraste en la RNM es un signo temprano de infección. El par radiográfico es usualmente normal en etapas tempranas de la enfermedad. La TAC posee una alta sensibilidad pero una baja especificidad y es inferior a la RNM para evaluar el disco intervertebral y los elementos neurales, aunque puede ser de mucha ayuda para determinar el mejor acceso ante la toma de biopsias. Entre los estudios por imágenes funcionales, la gammagrafía ósea proporciona una especificidad y sensibilidad estimadas en 91-100% y 87-98% respectivamente⁸; la combinación de ésta con la tomografía computarizada con emisión de fotón único (SPECT) sería un método óptimo para el diagnóstico de la OVP¹⁰.

El diagnóstico se basa en las imágenes encontradas en la RNM y en el aislamiento del microorganismo a través de la punción-aspiración vertebral con aguja fina guiada por TAC. Es crucial realizarlo en forma temprana, siendo dificultoso al inicio del cuadro clínico; así se observó en un estudio de 253 pacientes donde sólo el 28% de los episodios fueron diagnosticados antes del primer mes de iniciado los síntomas¹¹.

Dentro de las complicaciones, los abscesos paravertebrales y epidurales se presentaron en cinco de los pacientes. Además, uno presentó como complicación empiema pleural. La complicación más seria es la alteración neurológica secundaria a colapso vertebral o abscesos; estos últimos son debidos a la diseminación contigua de un foco infeccioso, si la extensión es hacia atrás aparecen los abscesos subdurales o meningitis. Hacia

delante o laterales pueden generar abscesos paravertebrales, retrofaríngeo, mediastinal, retroperitoneal, subfrénico o del psoas. La infección vertebral torácica puede extenderse hacia la pleura y producir empiema¹².

De los diez pacientes de esta serie, siete recibieron inicialmente tratamiento médico empírico y luego específico para el germen aislado. En los restantes, el mismo fue guiado de acuerdo al antibiograma. Se requiere usualmente un mínimo de seis a ocho semanas de antibióticos, aunque la duración se puede prolongar a doce semanas en casos de enfermedad avanzada, destrucción ósea extensa e infección paravertebral¹³⁻¹⁵. En algunos pacientes con alta sospecha de OVP y que no presentan absceso epidural, el tratamiento médico se podría retrasar, aunque no más de veinticuatro horas, para realizar una toma de biopsia y así obtener material para el cultivo microbiológico. Sin embargo, si existe sospecha de compresión del cordón medular debido a un absceso epidural, la indicación de descompresión quirúrgica debería ser inmediata para preservar la función neurológica¹⁶.

A dos enfermos fue necesario realizarles laminectomía descompresiva por presentar compromiso de partes blandas, y a otros dos estabilización quirúrgica por inestabilidad espinal, observándose muy buena evolución en todos los casos. La cirugía debe realizarse en circunstancias precisas, como ser progresión de la enfermedad a pesar del tratamiento antibiótico, compresión del cordón medular por colapso vertebral y/o inestabilidad espinal, y drenaje de absceso epidural o paravertebral¹⁷. Un nuevo avance terapéutico es la introducción a la práctica clínica de proteínas morfogenéticas óseas que han tenido un impacto significativo para la cirugía espinal, ya que juegan un rol como moduladoras en el crecimiento vascular y en la osteogénesis. Esto se observó en un estudio donde esta proteína recombinante humana fue una opción valiosa para la fusión ósea luego de la fijación quirúrgica¹⁸.

En cuatro de nuestros enfermos la internación se prolongó más de sesenta días, lo que conlleva altos costos hospitalarios y mayor morbilidad. En ninguno de nuestros enfermos se constató recaídas, que según las series publicadas se podrían presentar en 1-22% de los casos, y se las debería considerar en aquellos pacientes con osteomielitis vertebral tratados anteriormente y que presenten recurrencia o aumento de intensidad del dolor, fiebre inexplicable, sudoración nocturna, pérdida de peso, elevación de la VSG o bacteriemias recurrentes¹¹.

Esta serie demuestra que, ante un paciente que presente dolor dorsolumbar y síntomas neurológicos se deberá tener en cuenta esta entidad y así evitar un retraso en el tratamiento.

Conflictos de interés: Los autores no tienen conflictos de interés a declarar.

Bibliografía

1. Herkowitz HN, Garfin SR, Balderston RA, Eismont FJ, Bell GR, Wiesel SW. Spine. Rothman-Simeone. 4ª Ed. Mc Graw-Hill Interamericana, 2000, p 1267-94.
2. O'Daly BJ, Morris SF, O'Rourke SK. Long-term functional outcome in pyogenic spinal infection. *Spine* 2008; 33: 246-53.
3. Moromizato T, Harano K, Oyakawa M, Tokuda Y. Diagnostic performance of pyogenic vertebral osteomyelitis. *Internal Medicine* 2006; 11-16.
4. Mandell G, Bennett J. Principles and Practice of Infectious Diseases. 5ª Ed. Philadelphia: Churchill Livingstone, 2002, p 1439-54.
5. Krishna R, Williams P, Benjamin L, Sherman J. Nuclear magnetic resonance and computer tomography of the spine. Ed. Marban, 1994, p 251-76.
6. Carragee Eugene J. Pyogenic Vertebral Osteomyelitis. *The Journal of Bone and Joint Surgery* 1997; 79: 874-80.
7. García del Pozo JS, Vives Soto M, Martínez Alfaro E, Solera Santos J. Osteomielitis vertebral: descripción de una serie de 103 casos e identificación de variables predictivas del grupo etiológico. *Rev Clin Esp* 2007; 207: 16-20.
8. Nakase H, Matsuda R, Tamaki R, Rinsei T, Young-Su P, Toshisuke S. Two-stage management for vertebral osteomyelitis and epidural abscess: technical note. *Neurosurgery* 2006; 58: 1219-20.
9. Butler JS, Shelly MJ, Timlin M, Powderly WG, O'Byrne JM. Nontuberculous pyogenic spinal infection in adults: A 12-year experience from a tertiary referral Center. *Spine* 2006; 31: 2695-700.
10. Kourbeti IS, Tsiodras S, Boumpas DT. Spinal infections: evolving concepts. *Current Opinion in Rheumatology* 2008; 20: 471-79.
11. McHenry MC, Easley KA, Locker GA. Vertebral osteomyelitis: long-term outcome for 253 patients from 7 Cleveland-Area Hospitals. *Clinical Infectious Diseases* 2002; 34: 1342-50.
12. Priest DH, Peacock JE. Hematogenous vertebral osteomyelitis due to *Staphylococcus aureus* in the adult: Clinical features and therapeutic outcomes. *Southern Medical Association* 2005; 98: 854-62.
13. Concia E, Prandini N, Massaric L, et al. Osteomyelitis: clinical update for practical guidelines. *Nuclear Medicine Communications* 2006; 27: 645-60.
14. Nather A, David V, Hee HT, Thambiah J. Pyogenic vertebral osteomyelitis: a review of 14 cases. *Journal of Orthopaedic Surgery* 2005; 13: 240-44.
15. Lew DP, Waldvogel FA. Osteomyelitis. *Lancet* 2004; 364: 369-79.
16. Falade O, Antonarakis ES, Kaul DR, Saint S, Murphy PA. Beware of first impressions. *N Engl J Med* 2008; 359: 628-34.
17. Darouiche RO. Spinal Epidural Abscess. *N Engl J Med* 2006; 355: 2012-20.
18. O'Shaughnessy BA, Kuklo TR, Ondra SL. Surgical treatment of vertebral osteomyelitis with recombinant human bone morphogenetic Protein-2. *Spine* 2008; 33: 132-39.

El escritor, para condensar su esfuerzo, necesita de un público, como el licor de la copa en que se vierte. Por esto es El Espectador la conmovida apelación a un público de amigos de mirar, de lectores a quienes interesen las cosas aparte de sus consecuencias, cualesquiera que ellas sean, morales inclusive. Lectores meditados que se complazcan en perseguir la fisonomía de los objetos en toda su delicada, compleja estructura. Lectores sin prisa, advertidos de que toda opinión justa es larga de expresar. Lectores que al leer repiensen por sí mismos los temas sobre que han leído. Lectores que no exijan ser convencidos, pero, a la vez, se hallen dispuestos a renacer en toda hora de un credo habitual a un credo insólito. Lectores que, como el autor, se hayan reservado un trozo de alma antipolítico. En suma: lectores incapaces de oír un sermón, de apasionarse en un mitin y juzgar de personas y cosas en una tertulia de café.

José Ortega y Gasset (1883-1955)

Verdad y perspectiva (1916). El Espectador, tomo I, 1916. En: <http://www.ensayistas.org/antologia/XXE/ortega/>. consultado el 10/11/2008.