

## Oblito

Mujer de 55 años que consultó para realizar un examen de salud, asintomática excepto por incontinencia de orina de esfuerzo. Su historia ginecológica consistía en cinco embarazos y cinco partos a término, el último a la edad de 33 años. A los 46 años se le realizó una anexohisterectomía total por miomas. Al examen físico se palpaba una masa infraumbilical móvil, no dolorosa. En la ecografía de abdomen se observó una masa de 9 cm con papilas en su interior. Los exámenes de laboratorio resultaron normales, incluyendo el marcador tumoral CA 125. En la tomografía computarizada con contraste endovenoso se confirmó la masa de aspecto quístico (Fig. 1) con compresión vesical (Fig. 2, flecha) y ausencia de líquido libre en la cavidad abdominal. Una laparotomía exploradora detectó un gran quiste de paredes gruesas, con una gasa (oblito) en el fondo del mismo, olvidada nueve años atrás durante la anexohisterectomía.

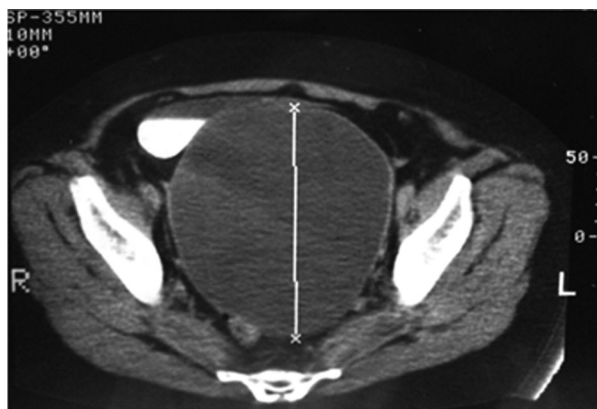

Fig. 1

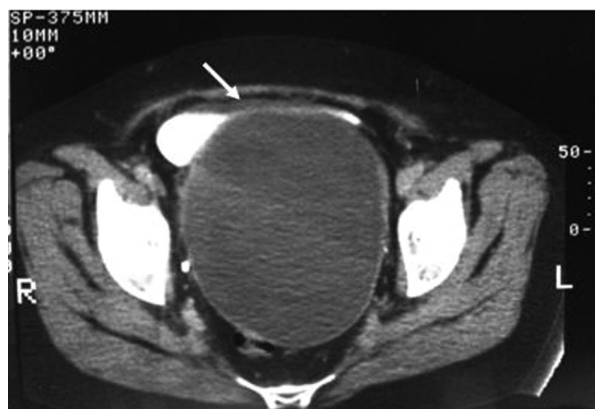


Fig. 2

*Agustina Sosa Beláustegui<sup>1</sup>, Claudio Yaryour<sup>1</sup>, Patricia Aruj<sup>2</sup>*

<sup>1</sup>Servicio de Internación, Hospital de Clínicas José de San Martín,

<sup>2</sup>Instituto de Investigaciones Médicas Alfredo Lanari, Universidad de Buenos Aires

e-mail: agussb@hotmail.com