

SÍNDROME DE RECONSTITUCIÓN INMUNE EN HIV Y NEUMONÍA POR *PNEUMOCYSTIS JIROVECI*

AGUSTINA SOSA BELAUSTEGUI, SANTIAGO FLAGEL, ANA FRYDMAN, MARIANA LABATO,
CRISTINA MYBURG, JORGE RISSO

V Cátedra de Medicina, Servicio de Internación, Hospital de Clínicas José de San Martín,
Buenos Aires, Argentina

Resumen El síndrome de reconstitución inmune es un conjunto de fenómenos inflamatorios agudos, que se producen como consecuencia de la recuperación de la inmunidad, generando un empeoramiento paradójico de una infección o de un proceso inflamatorio previo. En los pacientes infectados con el virus de inmunodeficiencia humana este síndrome se produce luego de iniciado el tratamiento antirretroviral. Las infecciones más frecuentes asociadas a esta entidad son las producidas por micobacterias, herpes, criptococosis, hepatitis B, citomegalovirus, *Pneumocystis jirovecii* y el empeoramiento de la leucoencefalopatía multifocal progresiva por el virus JC. Presentamos un paciente con virus de inmunodeficiencia humana que desarrolló el síndrome de reconstitución inmune por *Pneumocystis jirovecii*.

Palabras clave: síndrome de reconstitución inmune, *Pneumocystis jirovecii*, HIV, HAART

Abstract *Immune reconstitution syndrome in an HIV-infected patient and Pneumocystis jirovecii pneumonia.* Immune reconstitution syndrome is a set of acute inflammatory phenomena that occur as a result of restored immunity generating a paradoxical worsening of a prior infection or an inflammatory process. This syndrome occurs in human immunodeficiency virus infected patients after starting antiretroviral treatment. The most frequent associated infections are those produced by mycobacteria, herpes, cryptococcosis, hepatitis B, cytomegalovirus, *Pneumocystis jirovecii* and worsening of progressive multifocal leukoencephalopathy secondary to JC virus. We present the case of a patient with human immunodeficiency virus who developed the immune reconstitution syndrome secondary to *Pneumocystis jirovecii*.

Keys words: immune reconstitution syndrome, *Pneumocystis jirovecii*, HIV, HAART

El síndrome de reconstitución inmune (SRI) es un conjunto de fenómenos inflamatorios agudos que se produce como consecuencia de una activación exagerada del sistema inmune contra un antígeno generando un empeoramiento paradójico de una infección o de un proceso inflamatorio previo¹.

En los pacientes infectados con el virus de inmunodeficiencia humana (HIV), luego del inicio de la terapia antirretroviral de gran actividad (HAART, por sus siglas en inglés: *highly active antiretroviral therapy*), este síndrome provoca un empeoramiento paradójico de un proceso infeccioso oportunista previamente diagnosticado, que persiste durante o luego del tratamiento (SRI paradójico) o por patógenos viables de una infección no diagnosticada (SRI enmascarado)².

Las infecciones más frecuentes asociadas al SRI son las producidas por *Mycobacterium tuberculosis*, *M.*

avium complex, herpes virus, *Cryptococcus neoformans*, virus de la hepatitis B, citomegalovirus, virus JC y, con menor frecuencia *Pneumocystis jirovecii* (*P. jirovecii*), anteriormente denominado *Pneumocystis carinii*. El SRI puede presentarse en las infecciones anteriormente descriptas, o en procesos no infecciosos como enfermedades inmunológicas (artritis reumatoidea, lupus eritematoso sistémico, enfermedad de Graves), sarcoidosis o tumores como linfomas¹.

En las infecciones, las manifestaciones clínicas se relacionan con el tipo y la localización de las infecciones preexistentes. En el SRI asociado a *P. jirovecii* los pacientes se presentan con fiebre, aumento de la tos, disnea, hipoxemia, elevación de la lactato deshidrogenasa (LDH) e infiltrados progresivos en la radiografía de tórax³.

Presentamos un paciente con SRI secundario a neumonía por *P. jirovecii*.

Caso clínico

Varón de 34 años de edad, con antecedentes de psoriasis desde el 2001, es internado por eritrodermia psoriásica.

Recibido: 25-IV-2012

Aceptado: 16-VII-2012

Dirección postal: Dra. Agustina Sosa Belaustegui, Marcelo T. de Alvear 2421, 1425 Buenos Aires, Argentina

e-mail: agussb@hotmail.com

Refiere antecedentes de tabaquismo, adicción a marihuana y cocaína inhalatoria. Por el compromiso cutáneo extenso y los factores predisponentes se realiza diagnóstico de HIV, con una carga viral > 500 000 copias/ml, (\log_{10} 5.7) y CD4 de 79 cel/ml. Al examen físico de ingreso el paciente estaba lúcido, normotenso, con saturación de oxígeno al aire ambiente de 98%. Presentaba lesiones eritemato-escamosas en tronco, miembros y rostro, uñas en dedal, tabique nasal perforado y muguet oral, sin adenopatías. Examen cardiovascular y respiratorio: sin particularidades. El laboratorio de ingreso mostró hematocrito 38%, hemoglobina 12.6 mg/dl, leucocitos de 5 800/mm³, neutrófilos 60%, linfocitos 21% (1218/mm³), monocitos 9%, eosinófilos 9%, plaquetas 232 000/mm³, glucemia 92 mg/dl, urea 18 mg/dl, creatinina 0.82 mg/dl, sodio 144 mEq/l, potasio 4.5 mEq/l, cloro 108 mEq/l, bilirrubina total 0.2 mg/dl, GOT 27 IU/l, GPT 23 IU/l, FAL 197 IU/l, GGT 47 IU/l, LDH 387 IU/l, eritrosedimentación de 10 mm en la primer hora, proteínas totales de 6.7 g/dl, albúmina 3.2 g/dl, gamma globulinas 1.47 g/dl. Orina normal. La radiografía de tórax mostró pequeñas imágenes nodulares bilaterales y la tomografía de tórax (Fig.1A) evidenció opacidades de aspecto nodular con halo en vidrio esmerilado circundante en ambos pulmones. Se realizó lavado bronquio alveolar (BAL) que mostró 190 células, 91% macrófagos alveolares, 6% neutrófilos, 3% linfocitos y un examen directo positivo para *P. jirovecii*.

El paciente evolucionó con mejoría clínica de las lesiones cutáneas con tratamiento tópico con clobetazol e inició tratamiento con trimetoprima 15 mg/kg y sulfametoxazol 75 mg/kg y HAART (lamivudina 300 mg/día, tenofovir 300 mg/día y lopinavir 400 mg/ritonavir 100 mg cada 12 h).

A los 9 días de iniciado el tratamiento antirretroviral, y a 15 días de tratamiento para *P. jirovecii*, presentó fiebre persistente de hasta 40 °C con escalofríos, taquicardia, taquipnea, disnea a mínimos esfuerzos y saturación de oxígeno de 80% respirando aire ambiente. Se realizó radiografía de tórax que mostró progresión de los infiltrados bilaterales y una nueva tomografía de tórax (Fig.1B) que confirmó la presencia de infiltrados bilaterales intersticio-alveolares. El laboratorio mostró elevación de LDH a 950 UI/l, leucocitos 10 040/mm³ (neutrófilos 84%, linfocitos 11%, monocitos 5%, eosinófilos 0.5%) y estado ácido base al aire ambiente 7.48%, 29%, 55%, 23% y 80%. Se tomaron hemocultivos y urocultivo y se inició tratamiento antibiótico con vancomicina 1 g cada 12 h y piperacilina tazobactam 4.5 g cada 6 h. A las 48 h, por persistir febril se realizó un nuevo BAL con biopsia transbronquial que evidenció mayor reacción inflamatoria, con 700 células, 55% linfocitos, 7% neutrófilos y 38% de macrófagos alveolares y biopsia sin otros hallazgos patológicos. Los cultivos fueron negativos para bacterias comunes y otras infecciones

como tuberculosis, hongos, virus, y la tinción para *P. jirovecii* persistió positiva. Se suspendió tratamiento para gérmenes comunes y se agregó terapia con corticoides (metilprednisona 40 mg cada 12 h) evolucionando afebril a las 24 h con franca mejoría del estado general y sin hipoxemia. Se realizó nueva radiografía de tórax con mejoría de los infiltrados. El paciente recibió corticoides en dosis decrecientes hasta su suspensión a los 14 días.

Se constató en el laboratorio una elevación del recuento de CD4 a 292 cel/ml y una disminución de la carga viral a 1 500 copias/ml (\log_{10} 3.2).

Discusión

En los pacientes infectados con HIV, que inician terapia antirretroviral, el SRI se produce aproximadamente en el 16% de los casos con una mortalidad global del 4.5%. Puede observarse desde pocos días hasta cuatro años después de iniciado el tratamiento antirretroviral, ocurriendo más frecuente entre el segundo y tercer mes. Se observa mayor incidencia en aquellos pacientes con infecciones oportunistas previamente diagnosticadas⁴. Los factores de riesgo para el SRI son: sexo masculino, edad joven, alta carga viral al inicio del HAART, paciente virgen de terapia antirretroviral, rápida caída de la carga viral a partir del inicio del tratamiento y/o incremento de los niveles de CD4, corto intervalo entre el tratamiento de la infección oportunista y el inicio del HAART y recuento bajo de CD4 (especialmente cuando es menor a 50 cel/ml) siendo estos dos últimos los factores de riesgo más importantes^{1, 2}.

Antes del inicio del HAART, la neumonía por *P. jirovecii* era la infección más frecuente y grave en los pacientes infectados con HIV, especialmente en los pacientes con recuento de CD4 menor a 200 cel/ml, con una mortalidad aproximada del 20% a pesar del tratamiento efectivo y adjuvancia con corticoides^{3, 5}. Luego de la introducción del HAART, la frecuencia y la mortalidad de la neumonía por *P. jirovecii*, así como también de otras infecciones oportunistas ha disminuido. Esta terapia provoca una recuperación de la inmunidad que se ve reflejada en el

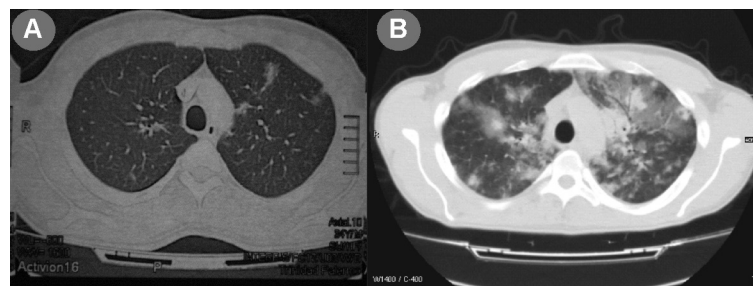


Fig. 1.— A-B: A. Múltiples opacidades de aspecto nodular, de bordes irregulares, algunas de ellas con broncograma en su interior, con halo en vidrio esmerilado circundante, ubicadas preferentemente en ambos lóbulos superiores y segmentos apicales de lóbulos inferiores. B. Muestra múltiples imágenes en forma de parches con áreas de afectación del intersticio, en vidrio esmerilado, y otras de consolidación del espacio aéreo con broncograma, en lóbulos superiores preferentemente e inferiores. No se evidencia derrame pleural.

aumento del recuento de CD4 y disminución de la carga viral.

Los pacientes HIV positivos con infección respiratoria por *P. jirovecii*, a diferencia de los HIV negativos, tienen una alta carga de microorganismos en el parénquima pulmonar con poca respuesta inmunológica, que ocasiona un lento depuramiento del patógeno a pesar de la mejoría clínica⁶.

En un estudio publicado en el año 2009, se observó que el 7% de los pacientes con neumonía por *P. jirovecii* y tratamiento antirretroviral, desarrollaban el SRI².

La patogenia del SRI en la neumonía por *P. jirovecii* estaría relacionada con la recuperación inmune y el reclutamiento de neutrófilos, la presencia de los organismos remanentes y la susceptibilidad genética del huésped. En esta entidad se ha descrito que la disminución de la carga viral plasmática observada no siempre se acompaña de un incremento paralelo de CD4 circulantes, lo que podría sugerir un secuestro de estas células en el parénquima pulmonar y su participación en la reacción inflamatoria local⁹.

Cuando un paciente bajo tratamiento para *P. jirovecii* empeora súbitamente su cuadro clínico, deben evaluarse como diagnósticos diferenciales: la resistencia del germen a cotrimoxazol, una sobreinfección pulmonar, la toxicidad relacionada a drogas (especialmente abacabir), la suspensión temprana del tratamiento con corticoides que exacerba la alveolitis neutrofílica asociada a *P. jirovecii*, la bronquiolitis obliterante y el síndrome de reconstitución inmune³.

En nuestro paciente, la resistencia al cotrimoxazol era poco probable, ya que los síntomas habían mejorado inicialmente y el paciente no había recibido previamente sulfas (principal factor de resistencia al cotrimoxazol). Las sobreinfecciones fueron descartadas. La toxicidad por drogas no fue considerada por no haber recibido abacabir, y el empeoramiento por la suspensión temprana de corticoides tampoco, ya que no los había recibido hasta ese momento.

El cuadro clínico del paciente, asociado al aumento del recuento de CD4 > 200 cel/ml y la disminución del logaritmo >1 de la carga viral, nos hizo considerar el diagnóstico de SRI. Respecto al tratamiento de este síndrome, se discute si se debe suspender o no el HAART porque su interrupción es una situación de riesgo para nuevas enfermedades oportunistas, y al reinstaurarse el HAART puede recurrir el SRI. La decisión de interrumpirlo o no, debe ser individualizada según el riesgo del paciente^{7, 8}

pero el consenso general es continuar con el HAART y tratar la co-infección.

Los anti inflamatorios, particularmente los corticoides, no deben administrarse en forma rutinaria y deben ser reservados para aquellos pacientes con inflamación grave, especialmente en las condiciones con riesgo de vida y luego de que se excluyan otras condiciones que pudieran explicar los fenómenos inflamatorios². La dosis inicial de prednisona es 1 mg/kg/día con un máximo diario de 60-80 mg y luego descenso progresivo hasta los días 10 a 14. En caso de recurrencia de los síntomas se recomienda continuar con corticoides semanas a meses a una dosis de 8 a 16 mg/día de dexametasona dividido en dos dosis diarias⁹.

Conflictos de interés: Los autores no tienen conflictos de interés para declarar.

Bibliografía

1. Murdoch D, Venter W, Van Rie A, Feldman C. Immune reconstitution inflammatory syndrome (IRIS); review of common infectious manifestations and treatment options. *AIDS Res Ther* 2007; 4: 9.
2. Müller M, Wandel S, Colebunders R, Attia S, Furrer H, Egger M. Immune reconstitution inflammatory syndrome in patients starting antiretroviral therapy for HIV infection: a systematic review and meta-analysis. *Lancet Infect Dis* 2010; 10: 251-61.
3. Wislez M, Bergot E, Antoine M, et al. Acute respiratory failure following HAART introduction in patients treated for *Pneumocystis carinii* pneumonia. *Am J Respir and Crit Care Med* 2001; 164: 847-51.
4. Huis in t' Veld D, Sun HY, Hung C, Colebunders R. The immune reconstitution inflammatory syndrome related to HIV co-infections: a review. *Eur J Clin Microbiol Infect Dis* 2011; Oct 1413-9.
5. Thomas CF Jr., Limper A. Pneumocystis pneumonia. *N Engl J Med* 2004; 350: 2487-98.
6. Koval C, Gigliotti F, Nevins D, Demeter L. Immune reconstitution inflammatory syndrome after successful treatment of *Pneumocystis carinii* pneumonia in man with human immunodeficiency virus type 1 infection. *Clin Infect Dis* 2002; 35: 491-3.
7. Murdoch DM, Venter WD, Feldman C, Van Rie A. Incidence and risk factors for the immune reconstitution inflammatory syndrome in HIV patients in South Africa: a prospective study. *AIDS* 2008; 22: 601-10.
8. Corti M, Palmero D. Tratamiento antirretroviral en pacientes con sida y micobacteriosis. *Medicina (B Aires)* 2005; 65: 353-60.
9. Sexton DJ, Pien B. Immune reconstitution inflammatory syndrome. En: *www.uptodate.com (31.1.2008)*; consultado 31/01/2011.