

TRATAMIENTO DE ESTENOSIS SINTOMÁTICA DE VENAS PULMONARES SECUNDARIA A ABLACIÓN POR RADIOFRECUENCIA

ADOLFO FERRERO GUADAGNOLI¹, ALEJANDRO E. CONTRERAS², CARLOS R. LEONARDI¹, MIGUEL A. BALLARINO¹, LEONARDO ATEA³, ALEJANDRO R. PEIRONE^{1, 2}

¹Servicio de Hemodinamia, ²Servicio de Cardiología, ³Sección de Electrofisiología, Hospital Privado de Córdoba, Córdoba, Argentina

Resumen El aislamiento de las venas pulmonares mediante la aplicación de radiofrecuencia es un tratamiento efectivo de la fibrilación auricular. Una de las complicaciones potenciales y de mayor compromiso clínico de esta técnica invasiva es la estenosis de una o varias venas pulmonares. Esta complicación puede ser tratada mediante angioplastia con o sin colocación de *stent*, logrando una adecuada mejoría clínica, aunque con un alto índice de recurrencia por re-estenosis.

Palabras clave: fibrilación auricular, estenosis de venas pulmonares, implante de *stent*

Abstract *Treatment of symptomatic pulmonary vein stenosis secondary to radiofrequency ablation.* Isolation of the pulmonary veins by applying radiofrequency is an effective treatment for atrial fibrillation. One of the potential complications with higher clinical compromise utilizing this invasive technique is the occurrence of stenosis of one or more pulmonary veins. This complication can be treated by angioplasty with or without stent implantation, with an adequate clinical improvement, but with a high rate of restenosis.

Key words: atrial fibrillation, pulmonary vein stenosis, stent implantation

La ablación con radiofrecuencia (ARF) por catéter de la fibrilación auricular (FA) es un tratamiento eficaz en pacientes portadores de FA sintomáticos y refractarios al tratamiento con antiarrítmicos, representando una intervención que está en creciente expansión¹. Sin embargo, este no es un procedimiento exento de riesgo, siendo la estenosis o la oclusión de una o más venas pulmonares (EVP) una de sus potenciales complicaciones².

La EVP post ARF tiene una incidencia entre 1 y 3%, y su aparición ha sido descrita hasta en los dos años posteriores al procedimiento. Se presenta con diferentes manifestaciones clínicas como disnea, toracodinia, hemoptisis y tos. En las formas graves puede provocar infartos pulmonares, enfermedad veno-oclusiva pulmonar e hipertensión arterial pulmonar³.

Si bien la incidencia de complicaciones se encuentra en disminución debido a los progresos en la técnica, refinamiento de los materiales y la mayor experiencia de los operadores, se estima que el incremento progresivo en el

número de procedimientos de ARF provocará un aumento en el número absoluto de EVP en un futuro inmediato³.

Caso clínico

Hombre de 56 años de edad con diagnóstico de FA recurrente en corazón estructuralmente normal, con requerimiento de anticoagulación por presentar riesgo leve a moderado de *stroke*. Presentaba además hipertensión arterial. Nueve meses posterior a la realización de aislamiento extraostial de las venas pulmonares mediante ARF guiada con mapeo electro anatómico ENSITE®, consultó por astenia y disnea de esfuerzo. Un *holter* de 24 horas evidenció ritmo sinusal y un test de caminata de 6 minutos objetivó desaturación de oxígeno en esfuerzo (con caída de 6 puntos) informada como grave de acuerdo a la escala de Borg. Se le solicitó RNM con gadolinio en la que se objetivó estenosis grave de la vena pulmonar superior izquierda (VPSI), moderada de las venas pulmonares inferior izquierda (VPII) y superior derecha (VPSD), sin afectación de la vena pulmonar inferior derecha (VPID). Se realizó tratamiento endovascular de la vena con mayor afectación (VPSI) mediante colocación de *stent* (Express LD 10 x 25 mm, Boston Scientific).

Permaneció asintomático por 2 meses, y consultó nuevamente por recurrencia de disnea, astenia y dolor torácico. Se sospechó tromboembolismo pulmonar (TEP), por lo que se le realizó una centellografía pulmonar ventilación/perfusión en la que se observaron múltiples defectos segmentarios discordantes con la ventilación en ambos campos pulmonares, a excepción del lóbulo inferior derecho y el segmento apical del lóbulo inferior izquierdo, compatibles con TEP extenso y bilateral. Una nueva TAC torácica con reconstrucción 3D des-

Recibido: 28-X-2013

Aceptado: 25-III-2014

Dirección postal: Dr. Adolfo Ferrero Guadagnoli, Cacheuta y colectora de Av. Circunvalación, Complejo Bardas T II P.B "G", 5000 Córdoba, Argentina
Fax: (54-351) 4688818 e-mail: dradolfoferrero@gmail.com

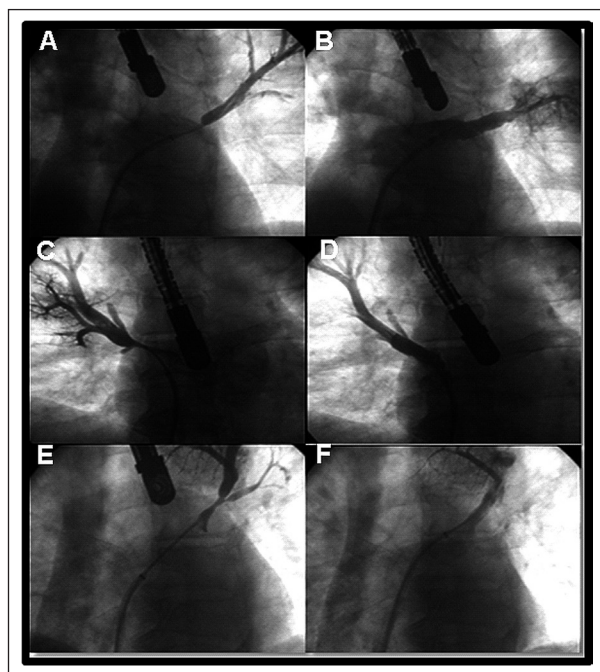


Fig. 1.— Por vía venosa femoral derecha y mediante punción trans-septal con vaina de Mullins, se ingresó a aurícula izquierda (AI), se cateterizó selectivamente las venas pulmonares y se realizó angiografía y toma de gradiente para identificar correctamente el sitio de obstrucción. VPSI con estenosis proximal (Panel A). VPSI con *stent* (Express LD 10 x 25 mm, Boston Scientific) implantado proximal (Panel B). VPSD con obstrucción proximal (panel C). VPSD con *stent* (Express LD 10 x 25 mm, Boston Scientific) implantado proximal (Panel D). Rama de la VPSI con estenosis proximal (Panel E). Rama de la VPSI con *stent* (Express LD 6.0 x 19 mm, Boston Scientific) implantado proximal (Panel F). Aurícula izquierda (AI). Vena pulmonar superior izquierda (VPSI). Vena pulmonar superior derecha (VPSD).

cartó TEP, confirmando la permeabilidad del *stent* implantado en VPSI e identificando una estenosis significativa en la VPSD. Se indica una nueva angiografía, que evidenció estenosis de VPSD y estenosis de rama inferior de VPSI graves, y corroboró permeabilidad del *stent* implantado previamente que mostró una leve proliferación difusa. También se observó un buen calibre de las venas pulmonares media e inferior derechas. Se procedió a realizar angioplastia con colocación de *stent* de VPSD (Express LD 10 x 25 mm, Boston Scientific) y de rama inferior de VPSI (Express LD 6.0 x 19 mm, Boston Scientific). A los 6 meses del procedimiento el paciente está asintomático y con un cambio subjetivo en calidad de vida.

Discusión

La FA es la arritmia que requiere tratamiento con mayor frecuencia en la edad adulta. El tratamiento médico se basa en el control del ritmo o control de frecuencia cardíaca asociado a anticoagulación según el riesgo de embolia que presente⁴.

La gran mayoría de los latidos auriculares prematuros que inician paroxismos frecuentes de fibrilación auricular se originan en las venas pulmonares⁵ por lo que la ARF

de venas pulmonares ha surgido como una modalidad de tratamiento atractiva con resultados exitosos que se reportan entre un 80-95% de los casos⁶. Esta técnica consiste en la aplicación circunferencial de radiofrecuencia en las venas pulmonares, aislándolas eléctricamente del resto del tejido auricular. Reportes recientes sobre comparación de ARF versus tratamiento médico, señalan a la ARF con ventajas en términos de intervalos libres de arritmia⁷. Sin embargo, la ARF no está libre de complicaciones, las cuales aparecen con poca frecuencia (6%), e incluyen tromboembolismo (0.93%), taponamiento cardíaco (1.3%), formación de fístulas atrio-esofágicas (0.58%) y EVP que requieren tratamiento (0.30%)⁸. Para tratar de evitar esta última, se intenta realizar aplicaciones lo más lejos posible de los ostium de las VP.

La historia natural de los pacientes con estenosis grave u oclusión total de una vena no está bien definida¹⁰. Aquellos con estenosis grave (definida como estrechamiento mayor a 70%) de una sola VP pueden permanecer asintomáticos⁹ por años y la indicación de intervención en estos casos particulares no es clara. Sin embargo, quienes presentan oclusión total de una sola vena tienen la tendencia a desarrollar síntomas¹¹.

Además, es esperable que la estenosis grave o la oclusión total de una sola vena exacerben los síntomas de condiciones cardiopulmonares comunes con el envejecimiento, tales como cardiomiopatía secundaria a la enfermedad de la arteria coronaria, disfunción ventricular diastólica, o la enfermedad pulmonar obstructiva crónica¹¹.

La fisiopatología de la EVP está en discusión y se postula como mecanismo a la inflamación y posterior fibrosis e hiperplasia de la neointima asociada a trombosis¹².

Una alta sospecha clínica es necesaria para lograr un diagnóstico precoz de esta patología. La confirmación por métodos complementarios puede hacerse mediante estudios funcionales como cámara gamma pulmonar de ventilación perfusión, ecocardiograma transesofágico o estudios anatómicos como RNM, TAC y angiografía con contraste de venas pulmonares mediante punción trans-septal, que es considerado el patrón de oro en el diagnóstico¹³.

La cámara gamma de perfusión pulmonar es especialmente útil en el diagnóstico de EVP iatrogénicas ya que la repentina oclusión de una vena pulmonar es rápidamente seguida por el descenso gradual y luego el cese del flujo arterial hacia el segmento afectado, debido al aumento de la resistencia en el lecho vascular pulmonar^{13, 14}. Los defectos de perfusión se observan cuando el grado de estenosis en la VP es mayor que 65%, lo que resulta en al menos 25% de reducción en la perfusión del segmento de pulmón afectado¹⁵⁻¹⁷. Estos defectos marcados en la perfusión pueden simular un TEP.

Confirmado el diagnóstico de EVP, el tratamiento óptimo en pacientes sintomáticos también está en discusión.

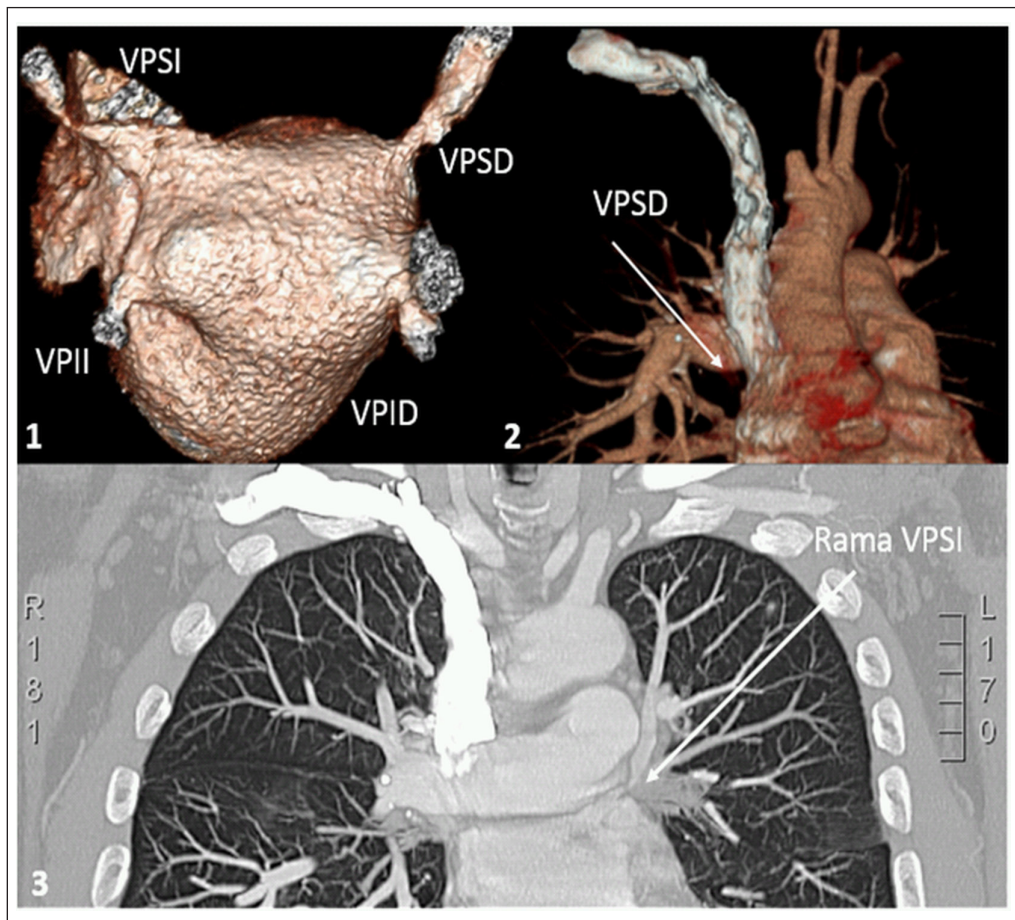


Fig. 2.- Reconstrucción de aurícula izquierda (AI) y vena pulmonar (VP) en resonancia nuclear magnética cardíaca contrastada (gadolinio) con estenosis grave de vena pulmonar superior izquierda (VPSI) y moderada de vena pulmonar superior derecha (VPSD) e indemnidad de las venas pulmonares inferiores derecha e izquierda (VPID y VPIL) (Panel A). Tomografía multicorte de tórax con contraste con estenosis grave de VPSD y de rama de VPSI (Panel B).

Se han informado casos de éxito mediante angioplastia percutánea con o sin implante simultáneo de *stent*.

En casos de re-estenosis, el tratamiento adecuado se desconoce dado el número pequeño de pacientes identificados y tratados, y la falta de estudios controlados que comparen diferentes estrategias de tratamiento. Publicaciones aisladas indicando el uso de balón con cuchillas¹⁴, *stents* liberadores de fármacos y *stents* metálicos asociados a ciclos de drogas antiproliferativas como el sirolimus, administradas por vía oral¹⁶, son algunas estrategias posibles.

En conclusión, la ocurrencia de EVP post ARF de las mismas por FA es infrecuente aunque representa una causa mayor de morbi-mortalidad. Se debe tener una

alta sospecha de la afección para lograr un diagnóstico precoz y correcto. La angioplastia con o sin *stent* es una herramienta terapéutica importante, con baja tasa de complicaciones aunque con alta probabilidad de requerimiento de re-intervenciones por re-estenosis.

Conflicto de intereses: Ninguno para declarar

Bibliografía

1. Qureshi AM, Prieto LR, Latson LA, et al. Transcatheter angioplasty for acquired pulmonary vein stenosis after radiofrequency ablation. *Circulation* 2003; 108: 1336-42.
2. Yun D, Jung JI, Oh YS, et al. Hemodynamic change in pulmonary vein stenosis after radiofrequency ablation: assessment with magnetic resonance angiography. *Korean J Radiol.* 2012; 13: 816-9.
3. Guzzi M, Bouza G, Rodríguez R, Lantos J, Dubner S, Mrad J. Estenosis de venas pulmonares post ablación por radiofrecuencia. *Medicina (B Aires)* 2011; 71: 251-3.

La Fig. 2 (Panel A, 1 y 2) puede verse en color en www.medicinabuenaosaires.com

4. Purerfellner H, Martinek M. Pulmonary vein stenosis following catheter ablation of atrial fibrillation. *Curr Opin Cardiol* 2005; 20: 484-90.
5. Haïssaguerre M, Jaïs P, Shah DC, et al. Spontaneous initiation of atrial fibrillation by ectopic beats originating in the pulmonary veins. *N Engl J Med* 1998; 339: 659-66.
6. Bromberg-Marin G, Tsimikas S, Mahmud E. Treatment of recurrent pulmonary vein stenosis with endovascular stenting and adjuvant oral sirolimus. *Catheter Cardiovasc Interv* 2007; 69: 362-8.
7. Wilber DJ, Pappone C, Neuzil P, et al. Comparison of Antiarrhythmic drug therapy and radiofrequency catheter ablation in patients with paroxysmal atrial fibrillation. *JAMA* 2010; 303: 333-40.
8. Cappato R, Calkins H, Chen SA, et al. Updated world wide survey on the methods, efficacy, and safety of catheter ablation for human atrial fibrillation. *Circ Arrhythm Electrophysiol* 2010; 3: 32-8.
9. Saad EB, Rossillo A, Saad CP, et al. Pulmonary vein stenosis after radiofrequency ablation of atrial fibrillation: functional characterization, evolution, and influence of the ablation strategy. *Circulation* 2003; 108: 3102-7.
10. Neumann T, Kuniss M, Conradi G, et al. Pulmonary vein stenting for the treatment of acquired severe pulmonary vein stenosis after pulmonary vein isolation: clinical implications after long-term follow-up of 4 years. *J Cardiovasc Electrophysiol* 2009; 20: 251-7.
11. Hill J, Qureshi AM, Worley S, Prieto LR. Percutaneous recanalization of totally occluded pulmonary veins after pulmonary vein isolation-intermediate-term follow-up. *Catheter Cardiovasc Interv* 2013; 82: 585-91. Epub 2013 Mar 27.
12. Packer DL, Keelan P, Munger TM, et al. Clinical presentation, investigation, and management of pulmonary vein stenosis complicating ablation for atrial fibrillation. *Circulation* 2005; 111: 546-54.
13. Kluge A, Dill T, Ekinci O, et al. Decreased pulmonary perfusion in pulmonary vein stenosis after radiofrequency ablation. *Chest* 2004; 126: 428-37.
14. Cook AL, Prieto LR, Delaney JW, Rhodes JF. Usefulness of cutting balloon angioplasty of pulmonary vein in-stent stenosis. *Am J Cardiol* 2006; 98: 407-10.
15. Holmes DR Jr, Monahan KH, Packer D. Pulmonary vein stenosis complicating ablation for atrial fibrillation: clinical spectrum and interventional considerations. *JACC Cardiovasc Interv* 2009; 2: 267-76.
16. Di Biase L, Fahmy TS, Wazni OM, et al. Pulmonary vein total occlusion following catheter ablation for atrial fibrillation: clinical implications after long-term follow-up. *J Am Coll Cardiol* 2006; 48: 2493-9.
17. Freeman LM, Stein EG, Sprayregen S, et al. The current and continuing important role of ventilation-perfusion scintigraphy in evaluating patients with suspected pulmonary embolism. *Semin Nucl Med* 2008; 38: 432-40.
18. Bromberg-Marin G, Tsimikas S, Mahmud E. Treatment of recurrent pulmonary vein stenoses with endovascular stenting and adjuvant oral sirolimus. *Catheter Cardiovasc Interv* 2007; 69: 362-8..

[...] *Y a lo que decís, señor, que vuestro hijo no estima mucho la poesía de romance [‘en lengua vulgar’, castellano] doyme a entender que no anda muy acertado en ello, y la razón es ésta: el grande Homero no escribió en latín, porque era griego, ni Virgilio escribió en griego, porque era latino; en resolución, todos los poetas antiguos escribieron en la lengua que mamaron en la leche, y no fueron a buscar las extranjeras para declarar la alteza de sus conceptos; y siendo así, razón sería se extendiese esta costumbre por todas las naciones, y que no se desestimase el poeta alemán porque escribe en su lengua, ni el castellano, ni aun el vizcaíno que escribe en la suya. [...].*

Miguel de Cervantes (1547-1616)

Don Quijote de la Mancha. Segunda parte (1615). Capítulo XVI. De lo que sucedió a Don Quijote con un discreto caballero de la Mancha. Edición del IV Centenario. San Pablo, Brasil: Real Academia Española/Alfaguara, 2004, p 667