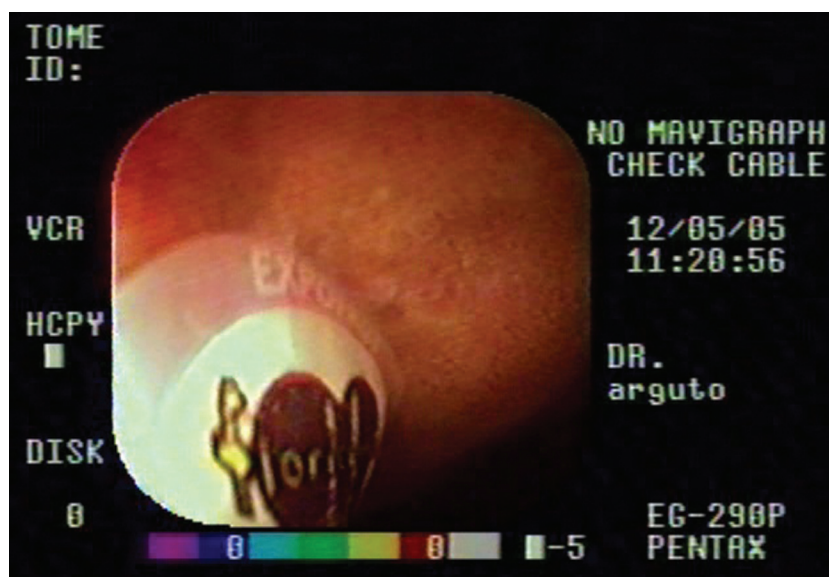

Cuerpo extraño adherido a la pared duodenal

Mujer de 60 años sin antecedentes significativos, que consultó por febrícula y epigastralgia no relacionada con las ingestas, de una semana de evolución.

Una ecografía mostró un engrosamiento segmentario en la pared duodenal, por lo que se realizó una videoendoscopia (Fig. 1). En la misma se observa una pequeña etiqueta circular adherida firmemente a la mucosa. Puede leerse en la misma una marca de manzanas. Fue despegada y extraída con pinza, con cierta dificultad. Se observó secreción muy adherente por debajo de la misma.

Doce horas después del procedimiento, la paciente se encontraba asintomática.



Juan Arguto¹, Daniel A. Manigot¹, Daniel Garzón², Daniel A. Chaves³

¹Hospital San Juan de Dios, Ramos Mejía, ²Diagnóstico Tesla, ³Clínica Modelo de Morón, Morón, Buenos Aires, Argentina
e-mail: damanigot@gmail.com