
Sínquisis centelleante (*Cholesterolosis bulbi*)

Hombre de 58 años de edad, con antecedentes de mieloma múltiple y trasplante de médula ósea, infarto agudo de miocardio en 1995 con cirugía de revascularización miocárdica, hipotiroidismo y extabaquista. Ingresó a sala general de modo programado para realización de sigmoidectomía por hallazgo endoscópico de lesión marmelonada a 20 cm del margen anal, y biopsia compatible con adenocarcinoma de colon.

En el examen físico de ingreso se evidenció en el fondo de ojo, medios dióptricos transparentes, papila plana, redonda, de bordes netos, mácula

normal, vasos arteriales y venosos de calibre, brillo y trayecto normales. En ojo izquierdo se observaron múltiples opacidades refringentes, doradas y móviles localizadas en la cavidad vítrea ("polvo de oro"). Campo visual por confrontación conservado, bilateral y simétrico.

Dichos hallazgos motivaron la realización de ecografía oftálmica la que evidenció en la cámara posterior de ojo izquierdo múltiples imágenes hiperecogénicas redondeadas móviles, sin sombra acústica posterior, con tendencia a sedimentar (Fig. 1).

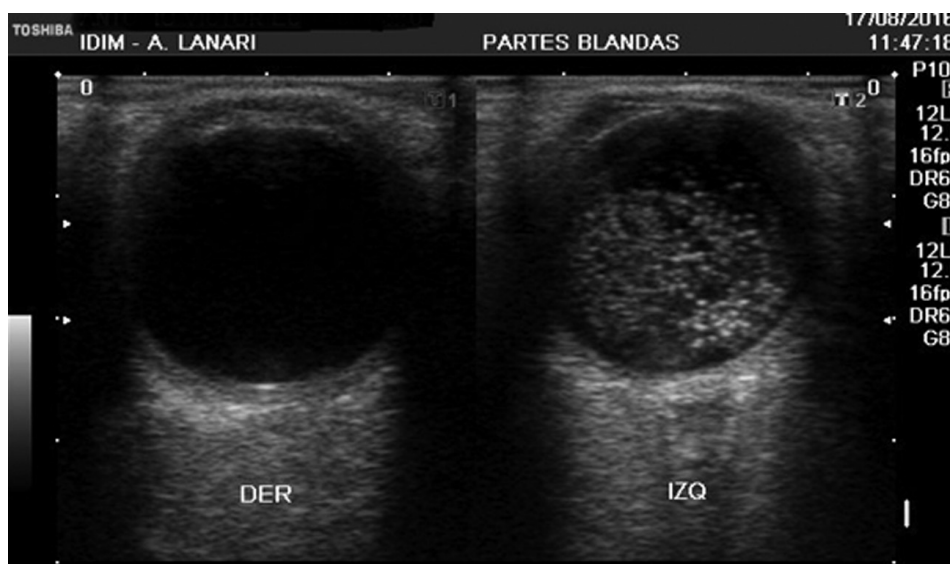


Fig. 1

Leticia Romero, Martín Solernó, Jorge Hevia, Juan Palmitano, Gustavo De Feo
Instituto de Investigaciones Médicas Alfredo Lanari,
Universidad de Buenos Aires, Argentina
e-mail: martinsolerno@gmail.com