

FIBROELASTOMA PAPILAR CARDÍACO: ESTUDIO RETROSPECTIVO. PRESENTACIÓN CLÍNICA Y RESULTADOS QUIRÚRGICOS

PAMELA BOBADILLA, CARLOS VIGLIANO, JOSE H. CASABÉ, EDUARDO GUEVARA,
FABIÁN SALMO, JOSÉ ABUD, EDUARDO DULBECCO, ROBERTO R. FAVALORO

*Instituto de Cardiología y Cirugía Cardiovascular (ICYCC), Hospital Universitario Fundación Favaloro,
Buenos Aires, Argentina*

Resumen Los fibroelastomas papilares cardíacos son pequeños tumores benignos con potencial embolígeno. Con la incorporación de la ecocardiografía y la mejoría en la resolución de las imágenes, el diagnóstico clínico es cada vez más frecuente, y en series recientes su frecuencia supera a la del mixoma cardíaco. Nuestro objetivo fue analizar las características de una serie de casos de fibroelastoma papilar cardíaco con confirmación histológica operados en nuestro hospital. Analizamos retrospectivamente los tumores cardíacos y las características clínicas de los pacientes operados desde junio de 1992 a febrero de 2017. De 108 operados, 18 presentaron fibroelastoma papilar. La edad media del grupo con fibroelastoma papilar fue 58 años (22-77); 10 eran varones. Las localizaciones más frecuentes fueron la válvula aórtica (7) y la válvula mitral (5). Ninguno presentó disfunción valvular significativa. Por ecografía transesofágica, el tamaño (diámetro mayor) fue 13.33 ± 5.55 mm (6.6-28.0). Cuatro pacientes eran sintomáticos; uno presentaba disnea, otro aleteo auricular, dos con fibroelastoma en válvula aórtica habían sufrido un accidente cerebrovascular. Los restantes, asintomáticos, fueron intervenidos preventivamente. En 15 pacientes el tumor se extirpó sin necesidad de reemplazo valvular. No hubo mortalidad quirúrgica ni recidiva tumoral en el seguimiento de 2.6 años. Se concluye que los fibroelastomas papilares cardíacos pueden ser extirpados con buenos resultados a mediano plazo y, en su mayoría, con preservación valvular. Sin embargo, no existen aún estudios aleatorizados que avalen la escisión quirúrgica en pacientes asintomáticos. Por el momento, esta última depende de la experiencia del grupo quirúrgico tratante.

Palabras clave: ecocardiografía, tumores cardíacos, fibroelastoma papilar

Abstract *Papillary fibroelastoma: retrospective analysis. Clinical presentation and surgical results.* Papillary fibroelastomas are small benign intracardiac tumors known for their embolic potential. Since the introduction of echocardiography with improved resolution and transesophageal imaging techniques, they are being increasingly detected in clinical practice. In recent series, papillary fibroelastoma is considered the most frequent benign tumor of the heart. Our objective was to analyze characteristics and midterm surgical outcome of histologically-confirmed cases of papillary fibroelastoma. We conducted a retrospective study on patients with cardiac tumors submitted to surgical excision between June 1992 and February 2017. Out of 108 patients, 18 had papillary fibroelastomas. Their mean age was 58 years (22-77); 10 were men. The most frequent localizations were the aortic valve (7) and the mitral valve (5). None had significant valvular dysfunction. By transesophageal echocardiography, the tumor size (larger diameter) was 13.33 ± 5.55 mm (6.6-28.0). Two patients, both with tumor in the aortic valve, had suffered a stroke; other two had dyspnoea and atrial flutter, respectively. The remaining 14 patients were asymptomatic and their tumors were incidental findings. In 15 patients the valve was preserved. There was neither surgical mortality nor recurrence after 2.6 years of follow-up. In conclusion, most papillary fibroelastomas can be surgically removed with valve preservation and favorable clinical outcome. However, until the results of randomized trials support the decision, an aggressive surgical approach in asymptomatic patients needs to be defined in the context of surgical expertise.

Key words: echocardiography, cardiac tumor, papillary fibroelastoma

La primera descripción de un tumor cardíaco se atribuye a Realdo Mateo Colombo en 1559¹, en tanto que la primera vez que se diagnosticó un tumor cardíaco en un paciente vivo fue casi cuatrocientos años después,

en 1951². En su libro publicado en 1945, Ivan Mahaim describió los fibromas de tejido conectivo subendocárdico de las válvulas cardíacas con potencial embolígeno³. En 1959 se realizó el primer diagnóstico de tumor cardíaco por ecocardiografía⁴.

Los fibroelastomas papilares cardíacos (FPC), descritos en 1973, son pequeños tumores benignos conocidos por su potencial embolígeno^{5, 6}. Tradicionalmente eran hallazgos incidentales en las necropsias y llegaron a

Recibido: 20-IV-2017

Aceptado: 13-X-2017

Dirección postal: José H. Casabé, Fundación Favaloro, Av. Belgrano 1756, 1093 Buenos Aires, Argentina

e-mail: jhcasabe@ffavaloro.org

constituir el tercer tumor cardíaco primario en frecuencia, solo superados por los mixomas y los lipomas⁷. Con la incorporación de la ecocardiografía transtorácica y transesofágica y la creciente calidad y resolución de las imágenes, el diagnóstico clínico se hizo cada vez más frecuente⁸. Aunque no existen evidencias de trabajos aleatorizados a gran escala para decidir la conducta (seguimiento clínico vs. extirpación quirúrgica), hay evidencia preliminar a favor de la extirpación. Recientemente se publicó la mayor serie de seguimiento de pacientes con FPC (operados y no operados) donde se concluyó que aquellos a quienes no se les extrajo quirúrgicamente el tumor tuvieron mayores tasas de accidente vascular cerebral y muerte⁹. El motivo de la presente publicación es presentar la experiencia del Instituto de Cardiología y Cirugía Cardiovascular del Hospital Universitario de la Fundación Favaloro en pacientes portadores de FPC operados, con confirmación histológica.

Materiales y métodos

Se revisaron los protocolos anatomopatológicos y las historias clínicas de los pacientes intervenidos quirúrgicamente en nuestro Hospital por un tumor cardíaco, entre el 1 de junio de 1992 hasta el 28 de febrero de 2017 y se identificaron los portadores de FPC.

Se analizaron las características clínicas, los hallazgos ecocardiográficos, el protocolo quirúrgico y la evolución posterior de los pacientes con FPC. Para los hallazgos ecocardiográficos transtorácicos y transesofágicos se utilizaron las características publicadas del FPC: una pequeña masa móvil adherida a una superficie endocárdica con movimiento independiente y borde punteado o reluciente⁸.

Los procedimientos quirúrgicos fueron llevados a cabo a través de una esternotomía mediana longitudinal, bajo circulación extracorpórea en hipotermia moderada (28-30 °C), y arresto con solución cardiopléjica sanguínea anterógrada y/o retrógrada. El abordaje del tumor fue realizado mediante aortotomía transversa baja o atriotomía de acuerdo a su localización y contacto con estructuras endocárdicas. La escisión se produjo como primer gesto quirúrgico, siempre en forma completa, respetando las estructuras a las que presentaban contacto. Desde el punto de vista técnico, a mayor movilidad de la masa tumoral mayor celeridad y simpleza en la exéresis. Los más fijos y sésiles requirieron un cuidadoso despegue, modelando un plano de clivaje para evitar el daño estructural de las zonas a las que estaban adheridos. A continuación se llevaron a cabo los procedimientos complementarios sobre las estructuras valvulares o vasos coronarios en aquellos que lo requirieron.

La masa tumoral obtenida fue fijada en formol tamponado, incluida en parafina y coloreada con hematoxilina eosina. Para el examen histológico se incubaron secciones paralelas con anticuerpos monoclonales anti-factor von Willebrand, anti-CD34 y anti-proteína S100 con un sistema de detección HRP y posteriormente revelados utilizando como cromógeno diaminobencidina. Se caracterizó la estirpe tumoral según la clasificación histológica de tumores cardíacos de la WHO¹⁰. Se identificó al FPC desde el punto de vista histológico como una estructura avascular compuesta por tejido fibroelástico y rodeada por endocardio.

Las variables continuas se expresaron como media \pm DS o mediana y rango, y las variables categóricas en números y porcentajes.

Resultados

Según la caracterización histológica e inmunohistoquímica de los 108 pacientes con tumores cardíacos intervenidos quirúrgicamente, 79 (73.1%) presentaron mixomas, 11 (10.2%) tumores malignos de diferente estirpe y 18 (16.7%) FPC. Estos últimos son los descriptos en el presente trabajo (Tabla 1).

La edad media fue 56.9 ± 13.5 (rango 22-77) años; 10 eran varones. El diagnóstico se realizó por ecocardiografía en exámenes de cribado cardiovascular o a consecuencia de los síntomas. A todos se les efectuó ecocardiografía transtorácica y transesofágica. El tamaño del FPC por ecocardiografía transesofágica (diámetro mayor) fue de 13.3 ± 5.55 mm en promedio, con un rango entre 6.6 y 28.0 mm. Catorce eran asintomáticos (hallazgo incidental en cribado cardiovascular) y la decisión de su extirpación se realizó por consenso entre el paciente, el médico de cabecera y el cirujano cardiovascular. Dos sufrieron accidente cerebro vascular (ACV), en ambos el tumor se encontraba en posición aórtica. Uno refirió disnea. Otro, que presentó aleteo auricular con IAM tipo II asociado, fue sometido a ablación por radiofrecuencia de la arritmia y en el ecocardiograma de control se le detectó el FPC. Las localizaciones fueron: válvula aórtica (7), válvula mitral (5), válvula tricúspide (3), válvulas aórtica y mitral más endocardio del ventrículo izquierdo (1), pared del ventrículo izquierdo (1) y pared de aurícula derecha (1). En ningún caso con compromiso valvular existió disfunción significativa de la válvula afectada. Todos los tumores eran móviles. El diagnóstico se confirmó por anatomía patológica en todos los casos (Figs. 1 y 2).

Se pudo efectuar la resección total a todos los pacientes. En 7 de ellos solo se realizó tumorectomía, mientras que en los otros fue necesario efectuar procedimientos quirúrgicos asociados: cierre de foramen oval permeable (3), plástica mitral (3), plástica tricuspídea (2), reemplazo valvular aórtico (1), reemplazo valvular mitral (1), reemplazo de aorta ascendente y revascularización del miocardio (1). En lo que respecta al cierre de foramen oval permeable, en un caso fue cierre simple, en otro fue asociado a cirugía de revascularización miocárdica y en el tercero a plástica tricuspídea (Tabla 1). No hubo mortalidad operatoria y ninguno tuvo manifestación ecocardiográfica de recidiva tumoral en el seguimiento promedio a 2.6 años.

Discusión

Las neoplasias primarias del corazón son poco comunes y casi el 90% son benignas. Según las series publicadas, que en su mayoría son anatomopatológicas, la incidencia de estos tumores oscila entre el 0.0017% (480 331 necropsias) y el 0.25% (1220 necropsias). En estas series, el FPC es el tercero en frecuencia detrás del mixoma y

TABLA 1.- Características demográficas, clínicas, anatómicas y terapéuticas de los 18 pacientes intervenidos quirúrgicamente por fibroelastoma papilar cardíaco, 1992-2017

Paciente	Sexo	Edad (años)	Clínica	Ubicación	Tamaño (mm)	Procedimiento
1	F	51	NO	VAO	14.8	Resección + Reemplazo VAO
2	F	50	Disnea	VM	9.0	Resección + Plástica mitral
3	M	68	NO	VM	9.5	Resección + CRM + Reemplazo aorta ascendente
4	F	60	NO	VAO y VM	25.0	Resección + Reemplazo VM
5	M	55	NO	VM	9.0	Resección + Plástica mitral
6	F	74	NO	VM	11.0	Resección
7	F	65	NO	VT	13.0	Resección + Cierre FOP
8	M	44	NO	VM	14.0	Resección + Plástica mitral
9	F	56	NO	Pared AD	15.0	Resección
10	M	36	ACV	VAO	7.0	Resección + Cierre FOP
11	M	59	ACV	VAO	10.0	Resección
12	F	77	NO	VT	28.0	Resección + Plástica tricuspídea
13	F	60	Aleteo auricular	VAO	13.0	Resección
14	M	22	NO	Pared VI	11.0	Resección
15	M	52	NO	VT	14.0	Resección + Plástica tricuspídea + Cierre FOP
16	M	73	NO	VAO	19.0	Resección + CRM + Cierre FOP
17	M	69	NO	VAO	11.0	Resección
18	M	53	NO	VAO	6.6	Resección

VAO: Válvula aórtica; VM: Válvula mitral; VT: Válvula tricúspide; AD: Aurícula derecha; VI: Ventrículo izquierdo; CRM: Cirugía de revascularización miocárdica; FOP: Foramen oval permeable

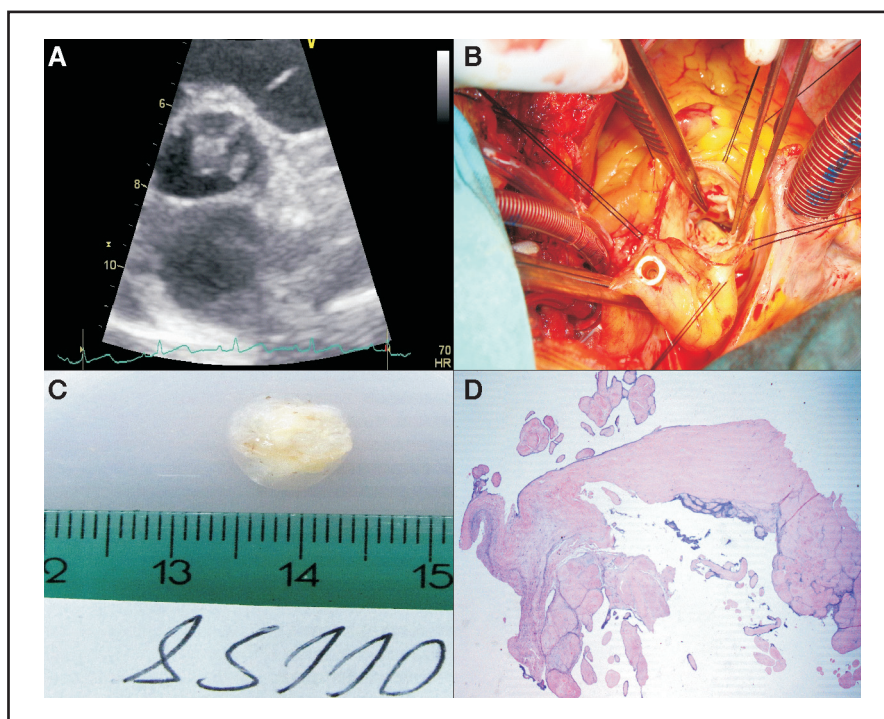


Fig. 1.- (Paciente # 13) A: Ecocardiograma 2D. Vista en eje corto de grandes vasos a nivel de la válvula aórtica, en la que se observa una masa irregular adherida a las sigmoideas aórticas. B: Campo quirúrgico, durante la extirpación del FPC, la pinza está señalando el tumor. C: Pieza anatómica extirpada. D: Vista microscópica con tinción hematoxilina-eosina, en el que puede apreciarse el tallo de tejido fibroelástico recubierto por endocardio.

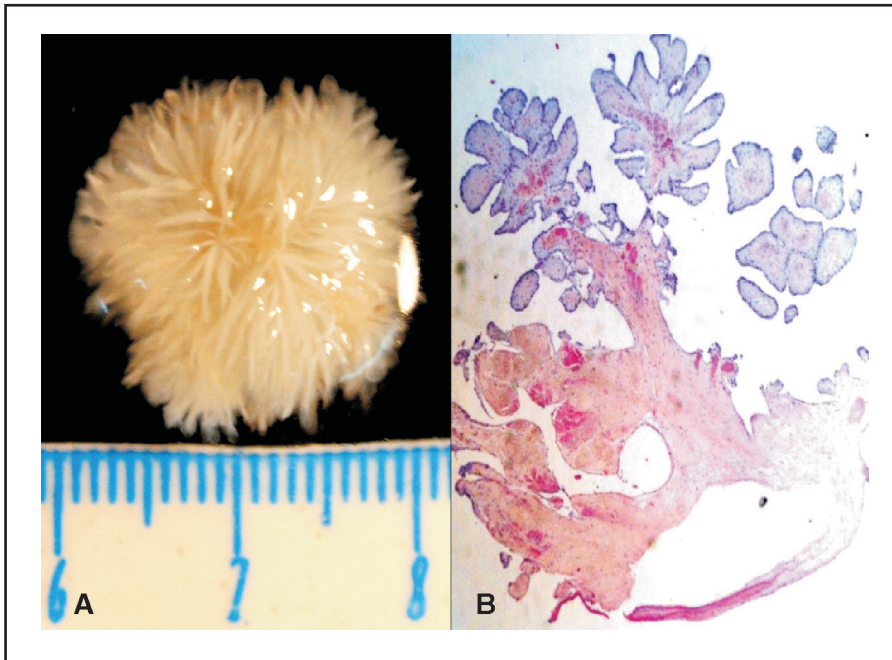


Fig. 2.– (Paciente #15): A: Vista macroscópica de un FPC resecado de la válvula aórtica con su clásico aspecto de “anémoma”. B: Microscopía con tinción de hematoxilina-eosina. Obsérvese los ejes fibrosos muy ramificados y cubiertos por endocardio.

el lipoma⁷. Recientemente, Tamin y col. comunicaron una tasa de FPC/mixoma de 2:1⁹. El FPC podría ser entonces el más común de los tumores benignos primarios cardíacos. Su etiología es desconocida pero se la ha relacionado con infecciones por citomegalovirus, reemplazo por fibroblastos de pequeñas masas inicialmente trombóticas, o incluso como consecuencia de iatrogenia, fundamentalmente luego de irradiación del área cardíaca¹¹. Asientan habitualmente sobre las válvulas cardíacas, sin predilección significativa por alguna, y ocasionalmente sobre el endocardio ventricular, músculo papilar o cuerdas tendinosas. Son habitualmente pequeños y presentan un riesgo embólico conocido desde su primera descripción en un paciente con infarto de miocardio y coronarias arteriográficamente normales⁵.

Con el creciente uso de la ecocardiografía y la mejoría en la resolución de los equipos, más el aporte de la visualización por vía transesofágica, son diagnosticados clínicamente con creciente frecuencia⁸. No existen estudios aleatorizados a gran escala con respecto a la conducta a seguir. En nuestro medio, Cianciulli y col. analizaron 54 pacientes con diagnóstico ecocardiográfico de FPC, sugiriendo que el abordaje inicial debería estar individualizado acorde al cuadro clínico, las comorbilidades y la experiencia del centro quirúrgico¹². No existen dudas de que los pacientes sintomáticos por accidente cerebro

vascular o accidente isquémico transitorio, o aquellos que tienen una valvulopatía agregada, se benefician con el tratamiento quirúrgico. La gran incógnita es la conducta frente al paciente asintomático o con FPC ubicado en corazón derecho sin que se constate foramen oval permeable concomitante. Un metaanálisis publicado en 2003 con 725 pacientes demostró predominancia masculina (55%) y mayor prevalencia en la octava década de la vida, con mayor compromiso valvular aórtico seguido por el mitral; el compromiso no valvular fue principalmente del ventrículo izquierdo¹³. El tamaño del tumor oscilaba entre 2 mm y 70 mm. En los sintomáticos, la manifestación predominante fue el accidente cerebrovascular transitorio o definitivo; manifestaciones menos frecuentes fueron infarto agudo de miocardio, muerte súbita, síncope, tromboembolismo pulmonar, ceguera brusca y embolismo periférico. La movilidad del tumor resultó el único predictor independiente de muerte o embolización no fatal. Los tumores de pacientes con manifestaciones embólicas eran de menor volumen, hecho que se atribuyó a que parte del tumor ya había embolizado. Como conclusiones, los autores sugerían la cirugía en los que habían tenido síntomas, con buenas perspectivas de preservar la válvula y excelente pronóstico a largo plazo. En los asintomáticos proponían la escisión quirúrgica en los FPC móviles y la anticoagulación para los tumores sin movilidad, sin ninguna evidencia clara que avalara la cirugía. En la mayor serie publicada hasta el momento mencionada más arriba –511 casos de la Clínica Mayo de EE.UU.– el FPC fue dos veces

más frecuente que los mixomas⁹. De estos pacientes, 185 fueron sometidos a cirugía. En el 32% existió el antecedente de accidente cerebro vascular o accidente isquémico transitorio y en el 98% se pudo preservar la válvula con una recurrencia del 1.6% en un seguimiento con una mediana de 1.6 años. En comparación con los no operados, los pacientes operados presentaron menor tasa de accidente cerebro vascular y muerte. Sin embargo, a pesar de los excelentes resultados, los autores son muy cuidadosos en aconsejar un tratamiento agresivo ya que se lograron en un único centro con un volumen muy grande de pacientes y por lo tanto con experiencia difícil de igualar, sugiriendo efectuar estudios aleatorizados antes de asumir una conducta definitiva.

Desde el punto de vista clínico, los 18 pacientes de nuestra serie confirman hallazgos de estudios previos: la mayoría fueron asintomáticos, con edad media en la sexta década de la vida; asentaron principalmente en las superficies valvulares, eran pequeños y móviles, y no producían disfunción valvular por sí mismos. En un bajo porcentaje tuvieron síntomas (incluso accidente cerebro vascular) que debido al pequeño tamaño de la población no es posible asegurar que tuvieran relación causa-efecto con el tumor. La mayoría pudieron ser extirpados con preservación valvular, excepto cuando la válvula tenía una afección concomitante. En el seguimiento a 2.6 años no encontramos recidivas.

Se concluye que los fibroelastomas papilares cardíacos pueden ser extirpados con buenos resultados a mediano plazo y, en su mayoría, con preservación valvular. Sin embargo, no existen aún estudios aleatorizados que avalen la escisión quirúrgica en pacientes asintomáticos. Por el momento, esta última depende de la experiencia del grupo quirúrgico tratante.

Conflicto de intereses: Ninguno para declarar

Bibliografía

1. Thiene G, Valente M, Basso C. Cardiac tumors: from autoptic observations to surgical pathology in the era of advanced cardiac imaging. In: Basso C, Valente M, Thiene G (eds). *Cardiac Tumor Pathology. Current Clinical Pathology*. Totowa, NJ: Humana Press, pp 1-22.
2. Goldberg HP, Glenn F, Dotter CT, Steinberg I. Myxoma of the left atrium; diagnosis made during life with operative and post-mortem findings. *Circulation* 1952; 6: 762-7.
3. Mahaim I. Les tumeurs et les polypes du cœur: etude anatomo-clinique. Laussane: F. Roth & Co.; Paris: Masson & Co, 1945, 568 pp.
4. Effert S, Domanig E. Diagnostik intraaurikulärer Tumoren und großer Thromben mit dem Ultraschall-Echoverfahren. *Dtsch med Wochenschr* 1959; 84: 6-8.
5. Butterworth JS, Poindexter CA. Papilloma of cusp of the aortic valve: Report of a patient with sudden death. *Circulation* 1973; 48: 213-5.
6. Cheitlin MD, McAllister HA, de Castro CM. Myocardial infarction without atherosclerosis. *JAMA* 1975; 231: 951-9.
7. McAllister HA Jr., Hall RJ, Cooley DA. Tumors of the heart and pericardium. *Curr Probl Cardiol* 1999; 24: 57-116.
8. Klarich KW, Enriquez-Sarano M, Gura GM, Edwards WD, Tajik AJ, Seward JB. Papillary fibroelastoma: echocardiographic characteristics for diagnosis and pathologic correlation. *J Am Coll Cardiol* 1997; 30: 784-90.
9. Tamin SS, Maleszewski JJ, Scott CG, et al. Prognostic and bioepidemiologic implications of papillary fibroelastomas. *J Am Coll Cardiol* 2015; 65: 2420-9.
10. Burke A, Tavora F. The 2015 WHO Classification of tumors of the heart and pericardium. *J Thorac Oncol* 2016; 11: 441-52.
11. Kurup AN, Tazelaar HD, Edwards WD, et al. Iatrogenic cardiac papillary fibroelastoma: a study of 12 cases (1990 a 2000). *Hum Pathol* 2002; 33: 1165-9.
12. Cianciulli T, Soumoulou JB, Lax JA, et al. Papillary fibroelastoma: Clinical and echocardiographic features and initial approach in 54 cases. *Echocardiography* 2016; 33: 1811-7.
13. Gowda RM, Khan IA, Nair CK, Mehta NJ, Vasavada BC, Sacchi TJ. Cardiac papillary fibroelastoma: a comprehensive analysis of 725 cases. *Am Heart J* 2003; 146: 404-11.

[...] *La cultura no sólo se trasmite por los libros: se trasmite a través de todas las actividades del hombre, desde la conversación hasta los viajes, oyendo música y hasta comiendo. En el Hyperion de Longfellow leemos que “una simple conversación mientras se come con un sabio es mejor que diez años de mero estudio libresco”. Y dice “wise”, es decir “sabio” en el sentido en que a veces lo es un campesino iletrado, en el sentido que los franceses dicen “sage”, para no confundir con “savant” que no puede hablarnos sino de silicatos o resistencia de materiales. La sabiduría es algo diferente, sirve para convivir mejor con los que nos rodean, para atender a sus razones, para resistir en la desgracia y tener mesura en el triunfo, y, en fin, para saber envejecer y aceptar la muerte con grandeza. [...]*

Ernesto Sábato (1911-2011)

Sobre algunos males de la educación. En: *Apologías y rechazos*. Buenos Aires: Sudamericana/Planeta, 1984, p 83