

CRIOABLACIÓN PERCUTÁNEA DE TUMORES RENALES CT1 COMO ALTERNATIVA AL TRATAMIENTO QUIRÚRGICO

MATIAS A. BORENSZTEIN¹, JUAN B. DEL VALLE¹, PATRICIO A. GARCIA MARCHIÑENA², ALBERTO M. JURADO², MARIO G. GUEGLIO SACCONI², RICARDO GARCIA MONACO¹

¹Diagnóstico por Imágenes, ²Urología, Hospital Italiano de Buenos Aires, Argentina

Resumen El cáncer renal representa el 3 al 4% de todas las lesiones malignas y su detección incidental es cada vez más frecuente. Para los tumores renales cT1a la cirugía es el tratamiento de elección. No todos los pacientes son candidatos a este tipo de tratamiento por elevado riesgo quirúrgico debido a comorbilidades asociadas o antecedentes de cirugía en dicho órgano. Las guías de la Asociación Americana de Urología recomiendan la termoablación como alternativa a la cirugía en tumores menores a 3 cm. La experiencia con crioablación percutánea en tumores renales es escasa en Latinoamérica y hay pocas publicaciones al respecto en esta región. El objetivo de este trabajo fue describir la efectividad y seguridad de la crioablación percutánea en una cohorte de pacientes adultos con cáncer renal cT1 (menores a 5 cm) como alternativa al tratamiento quirúrgico. Los procedimientos fueron realizados con guía de tomografía computarizada o con un angiógrafo, en condiciones estériles y bajo anestesia general. Los pacientes fueron tratados en condiciones ambulatorias. El seguimiento se realizó con estudios por imágenes, análisis de laboratorio y consulta clínica. Todos tuvieron una respuesta completa constatada por imágenes en los controles evolutivos. El 61% no tuvo complicaciones y en el resto se observaron complicaciones grado 1 como hematuria, retención urinaria y hematoma perirrenal. Se concluyó que la crioablación percutánea es segura y efectiva como alternativa a la cirugía en pacientes con tumores renales.

Palabras clave: crioablación, cáncer renal, tratamiento percutáneo, alternativa quirúrgica

Abstract *Percutaneous cryoablation of cT1 kidney tumors as alternative to surgical treatment.* Renal cancer represents 3-4% of all malignancies. Its incidental detection is becoming more frequent. Surgery is the gold standard treatment for T1 renal cancer. Still, surgery is not suitable for every patient due to comorbidities or previous kidney surgery. Guidelines provided by The American Urological Association recommend thermoablation therapies as an alternative to surgery in tumors under 3 cm. Experience regarding percutaneous cryoablation in renal tumors is scarce in Latin America and there are only a handful of publications in this region regarding this subject. The objective of this study was to assess the effectiveness and security of percutaneous cryoablation in a cohort of adult patients with cT1 renal cancer (smaller than 5 cm) as an alternative to surgery. The procedures were performed with CT or Cone Beam CT guidance and under general anesthesia in sterile conditions. Cryoablation was carried out on an outpatient basis. Follow up was done with imaging studies, blood test and clinical consultation. All patients had complete response in imaging studies. There were no complications in 61% of all of them, the remaining patients suffered grade-1 complications such as hematuria, urinary retention and perirenal hematoma. In conclusion, percutaneous cryoablation for renal tumors is a safe and effective alternative to surgery.

Key words: cryoablation, renal cancer, percutaneous treatment, alternative to surgery

PUNTOS CLAVE

- El tratamiento de elección de los tumores renales cT1 es quirúrgico.
- No todos los pacientes con tumores renales son buenos candidatos para la cirugía.
- La crioablación de lesiones renales es un procedimiento llevado a cabo en forma ambulatoria bajo anestesia general.
- La crioablación percutánea guiada por imágenes es una herramienta efectiva y segura en el tratamiento de tumores renales (T1 menores a 5 cm) y representa una buena alternativa a la opción quirúrgica.

El cáncer renal representa el 3 al 4% de todas las lesiones malignas y su detección incidental es cada vez más frecuente¹. La incidencia en el año 2018 para Europa ha ido en aumento siendo mayor a 15.2 y 7.3 cada 100 000 personas, en hombres y en mujeres respectivamente. En Argentina el cáncer renal es el 5to más frecuente. La incidencia es de 13 y 5.3 cada 100 000 habitantes en hombres y en mujeres respectivamente, algo inferior a la que se informa en Europa, según el GLOBOCAN².

Para los tumores renales cT1a la nefrectomía parcial (NP) es considerada el tratamiento de elección con supervivencia relacionada al cáncer del 95% a los 5 años³. Sin embargo, no todos los pacientes son candidatos a este tipo de tratamiento por elevado riesgo quirúrgico debido a comorbilidades asociadas o antecedentes quirúrgicos en el mismo riñón. Para estos casos, la ablación percutánea representa una opción viable. Las guías de la Asociación Americana de Urología recomiendan la termoablación como alternativa a la cirugía en tumores menores a 3 cm⁴. Asimismo, las guías de la *National Comprehensive Cancer Network* reconocen a la termoablación como buena opción terapéutica en tumores cT1a⁵. La Sociedad Americana de Oncología Clínica, en sus guías, mencionan a las termoablaciones como una alternativa en pacientes con tumores en los cuales se pueda alcanzar una respuesta completa⁶. La ablación percutánea puede realizarse mediante varias técnicas diferentes, dos de las más estudiadas son: radiofrecuencia (produce destrucción tisular por calentamiento) y crioablación (destrucción tisular por congelamiento). Ésta última presenta varias ventajas comparativamente a la radiofrecuencia: visualización directa del área de ablación en tiempo real, potencialidad de utilizar múltiples agujas que permite tratamiento de tumores más grandes y menor dolor post procedimiento⁷. Además, este tratamiento mini invasivo presenta una serie de ventajas adicionales comparado con la cirugía: menor deterioro en la función renal, más rápida recuperación, menor dolor postoperatorio y una estadía hospitalaria más corta¹.

La experiencia con crioablación percutánea en tumores renales es escasa en Latinoamérica y hay pocas publicaciones al respecto en esta región. El objetivo de este trabajo es describir la efectividad y seguridad de la crioablación percutánea en una cohorte de pacientes con cáncer renal cT1 como alternativa a la opción quirúrgica.

Materiales y métodos

Se trata de una cohorte retrospectiva estudiada entre septiembre 2016 y agosto 2019 de adultos tratados con crioablación (CR) por cáncer de riñón en estadio T1A o B menores a 5 cm con contraindicación a la nefrectomía parcial y/o rechazo a la cirugía, con diagnóstico histológico o por hallazgos imagenológicos inequívocos de carcinoma renal: lesiones sólidas en TC y/o RM con realce tras el contraste endovenoso sumado al antecedente de carcinoma renal⁸.

La efectividad del tratamiento se definió como la detección de una respuesta completa (RC) imagenológica (ausencia de realce post contraste en los estudios por imágenes y/o reducción de tamaño en el tiempo).

La seguridad fue evaluada considerando las complicaciones dentro de los 30 días post tratamiento.

El estudio fue aprobado por el Comité de ética de protocolos de investigación de la institución (Protocolo N° 5028). Se obtuvo consentimiento informado en todos los casos para realizar la intervención como así también en los controles evolutivos. Por la naturaleza retrospectiva del estudio, no requirió consentimiento informado para la inclusión.

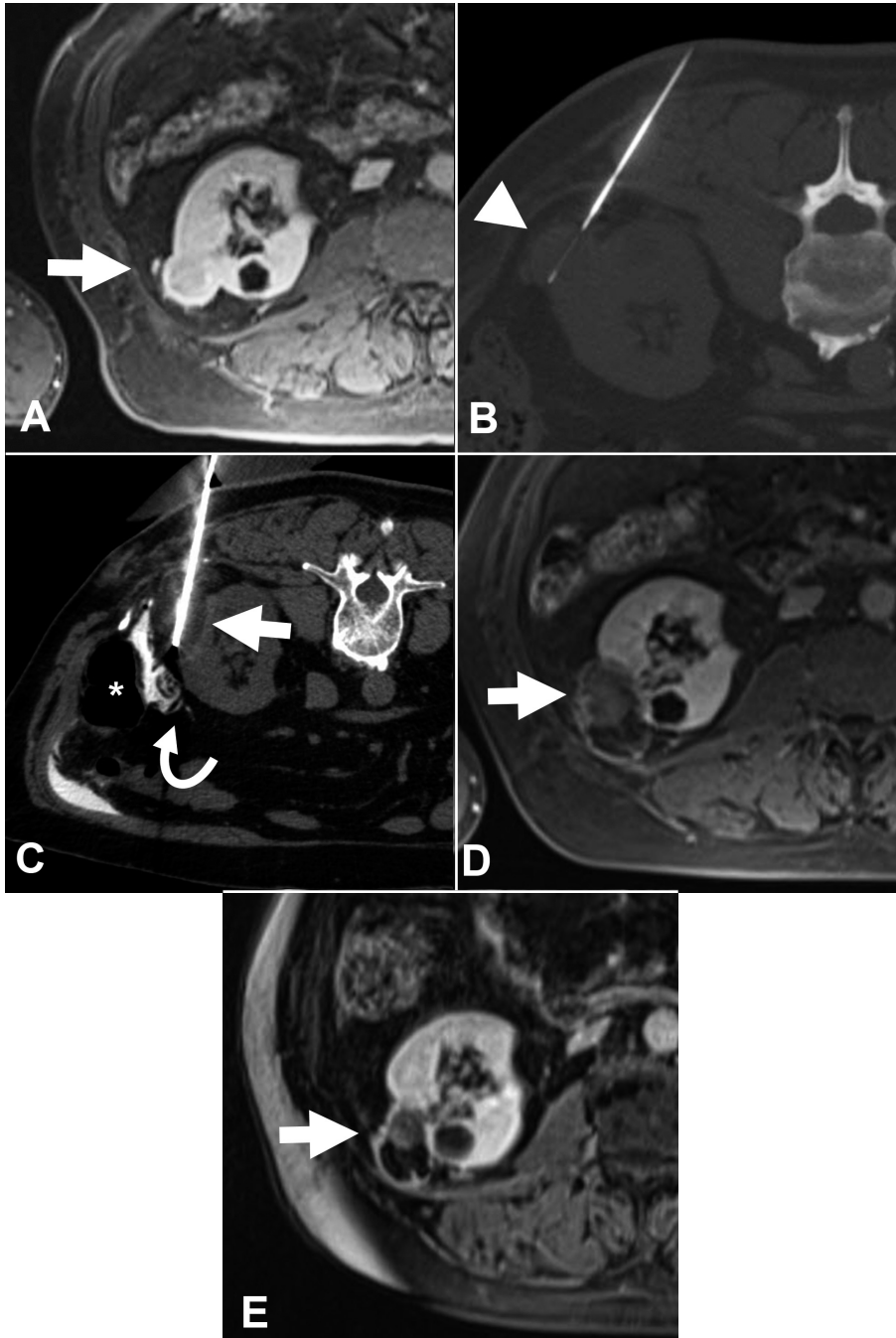
La evaluación del paciente y la decisión de efectuar CR fue consensuada en todos los casos entre el Servicio de Urología y la Sección de Radiología Intervencionista. Los procedimientos fueron efectuados por un radiólogo intervencionista con experiencia de más de 10 años en ablación tumoral.

Los pacientes fueron tratados bajo guía de tomografía computada en la sala de Radiología Intervencionista (CT MX 16 pistas, Philips, Holanda) o en el Quirófano Híbrido Intervencionista (Artis Zeego, Siemens, Alemania). Se colocó una sonda vesical en los hombres que tenían antecedentes de hiperplasia prostática. Bajo anestesia general y en condiciones estériles se punzó percutáneamente al tumor renal introduciendo entre 1 a 4 agujas de crioablación (Icerod, Galil Medical, MN, USA). La fase de congelamiento fue realizada con un equipo de crioablación (Visual-ice, Galil Medical, MN, USA). Todos los tratamientos incluyeron dos ciclos de congelamiento (entre -20° y -40°) de diez minutos, separados por un ciclo de descongelamiento. Se dio por finalizado el procedimiento cuando se constató por imágenes que el área de ablación abarcó al tumor e incluyó un margen de seguridad de 6 mm. Los procedimientos fueron realizados en forma ambulatoria, pudiéndose extender a una internación de 24 h para observación. El seguimiento de los pacientes fue realizado en conjunto por Radiología intervencionista y Urología. Fueron solicitados análisis de laboratorio y RM y/o TC con contraste EV dependiendo el estudio pretratamiento. Estos controles fueron programados cada 3 meses durante el primer año, cada 6 meses durante el segundo año y luego anualmente (Fig. 1). Las complicaciones fueron evaluadas mediante la clasificación de Clavien Dindo⁹.

Las variables cuantitativas se describen como mediana e intervalo intercuartil, las variables categóricas como frecuencias absolutas y relativas.

Todos los datos se obtuvieron a través de bases secundarias y fueron analizados con el programa STATA 13 (Texas, USA).

Fig. 1.- Varón de 82 años con un tumor sólido en riñón derecho. A: imagen axial de RM tras la inyección de contraste endovenoso donde se observa el tumor con intenso realce (flecha); B: imagen de la biopsia percutánea (cabeza de flecha) donde se confirmó un carcinoma renal de células claras; C: crioablación bajo guía tomográfica donde se observa la esfera de hielo (flecha) que cubre el tumor. Se realizó hidrodisección (flecha curva) para desplazar el colon (asterisco); D y E: control de RM a los 6 y 18 meses donde se nota ausencia de realce tras la administración de contraste endovenoso y reducción de tamaño de la lesión tratada (flecha)



Resultados

Se realizaron 18 procedimientos en el periodo comprendido entre 2016 y 2019. La mediana de edad fue de 74

años (IIQ 64-84) y 12 eran de sexo masculino. Dentro de este grupo: 4 pacientes eran monorrenos, 3 tenían antecedentes quirúrgicos en el mismo riñón del tumor al que se le propuso la CR, 3 rechazaron el procedimiento

quirúrgico y 8 presentaron contraindicación quirúrgica por comorbilidades o imposibilidad de realizar una cirugía conservadora en pacientes con enfermedad renal crónica. Las comorbilidades más frecuentes fueron hipertensión arterial en 15 pacientes, dislipidemia en 11, obesidad en 7, cardiopatías en 4, diabetes en 3, EPOC en 2. En 7 se constató enfermedad renal grado 3.

El diagnóstico en todos los casos fue de carcinoma de células renales, 11/18 con confirmación histológica previa. Las características de los tumores renales se resumen en la Tabla 1.

En 13 casos se realizó hidrodissección y en 1 neumodissección. Estas técnicas permiten separar y proteger estructuras adyacentes al área a tratar mediante la inyección de solución fisiológica y/o dióxido de carbono respectivamente. A un paciente se le colocó un catéter doble J previo a la CR debido a que el tumor y el uréter se encontraban a menos de 1 cm de distancia. En 15 casos el abordaje fue por vía posterior.

En 11 pacientes no se registraron complicaciones y fueron dados de alta a las 6 h del procedimiento. En los 7 casos restantes las complicaciones fueron grado 1 de la clasificación de Clavien-Dindo (2 con hematuria, 1 con retención urinaria y hematoma perirrenal y 4 con hematoma perirrenal producto de la punción). Los casos asociados a una complicación, aunque sin alteraciones hemodinámicas, fueron internados por 24 h solo para control. Post procedimiento, 1 paciente intercurrió con globo vesical por hiperplasia prostática y requirió colocación de sonda vesical.

En los 18 tratados con crioablación, se observó respuesta completa durante el seguimiento. En 15 los

controles superaron los 2 años y en 2 llegan a un año. Un paciente falleció por otra causa no relacionada a su enfermedad oncológica pasados los 12 meses de la intervención.

Discusión

En este estudio se describe una cohorte de pacientes con carcinoma de células renales en estadio cT1 tratados con crioablación bajo guía tomográfica. Todos tuvieron respuesta completa posterior al tratamiento. No se encontraron complicaciones mayores, evidenciándose solo complicaciones Grado 1 según la clasificación de Clavien-Dindo.

En este trabajo la efectividad del tratamiento fue del 100% a los dos años de seguimiento. No se hallaron recidivas hasta el momento; esto puede deberse a los estrictos criterios de selección, mismos protocolos de procedimiento y de seguimiento de los pacientes. Es comparable con otros estudios publicados acerca de la CR en el cáncer renal, que mencionan una eficacia del 98% a los 2 años y 97% a los 5 años^{3, 10}. En trabajos donde comparan a la NP con la CR, no se observaron diferencias en cuanto a la tasa de recidiva local¹¹⁻¹³.

En la bibliografía, la complicación más frecuente es la hemorragia, seguida por neumotórax, lesión ureteral, retención urinaria y abscesos³. La complicación más frecuente en este trabajo fue el sangrado post punción. Las guías de la Sociedad Europea de Radiología Intervencionista y Cardiovascular describen que es prácticamente inevitable observar pequeños sangrados en estos procedimientos¹¹. Existe una asociación entre el sangrado, el tamaño y la localización del tumor: tumores grandes y de localización central se asocian con más frecuencia a sangrados y hematuria¹². Esto se condice con los hallazgos de este trabajo, donde los dos casos de hematuria descritos se observaron en pacientes tratados por lesiones centrales.

Miller y col. encontraron que el 24% de los pacientes presentaron al menos dos comorbilidades al momento del diagnóstico de carcinoma de células renales¹⁴. En otro estudio comparativo entre CR y NP, se informó que el primer grupo presenta mayor comorbilidades y menor supervivencia¹⁵. En esta cohorte, el 94,4% de los pacientes tenían 2 o más comorbilidades. Este fue uno de los puntos más importantes al momento de decidir en el comité multidisciplinario, a la CR como indicación terapéutica.

Este trabajo presenta algunas limitaciones. Primero; la baja cantidad de tumores tratados y el corto tiempo de seguimiento de los pacientes; sin embargo, los resultados a los 2 años están alineados con la bibliografía existente. Segundo; la gran mayoría de los pacientes tratados tenían tumores cT1a (83%), y el resto de los tumores tratados

TABLA 1.– Características de 18 tumores renales

Características	Frecuencia n
Localización	
Valva:	
- Anterior	3
- Posterior	15
Polo:	
- Inferior	9
- Medio	7
- Superior	2
Tamaño	
- de 1 a 1.9 cm	2
- de 2 a 2.9 cm	10
- de 3 a 3.9 cm	3
- de 4 a 4.9 cm	3
Localización respecto al parénquima	
- Endofítico	5
- Exofítico	10
- Intraparenquimatoso	3

fueron cT1b menores a 5 cm ya que la evidencia publicada es limitada para lesiones de mayor tamaño.

La crioablación percutánea de tumores renales menores a 5 cm, representa una alternativa segura y efectiva al tratamiento quirúrgico.

Conflicto de intereses: Ninguno para declarar

Bibliografía

- Allen BC, Remer EM. Percutaneous cryoablation of renal tumors: patient selection, technique, and postprocedural imaging. *Radiographics* 2010; 30: 887-900.
- Global Cancer Observatory. En: <http://gco.iarc.fr/>; consultado marzo 2021.
- Georgiades CS, Rodriguez R. Efficacy and safety of percutaneous cryoablation for stage 1A/B renal cell carcinoma: results of a prospective, single-arm, 5-year study. *Cardiovasc Intervent Radiol* 2014; 37: 1494-9.
- Campbell S, Uzzo RG, Allaf ME, et al. Renal mass and localized renal cancer: AUA guideline. *J Urol* 2017; 198: 520-9.
- National Comprehensive Cancer Network. Kidney Cancer. En: https://www.nccn.org/professionals/physician_gls/pdf/kidney.pdf; consultado marzo 2021.
- Finelli A, Ismaila N, Bro B, et al. Management of small renal masses: American Society of Clinical Oncology Clinical Practice Guideline. *J Clin Oncol* 2017; 35: 668-80.
- Cazzato RL, Garnon J, Ramamurthy N, et al. Percutaneous image-guided cryoablation: current applications and results in the oncologic field. *Medi Oncol* 2016; 33:140.
- Sheth S, Scatarige JC, Horton KM, Corl FM, Fishman EK. Current concepts in the diagnosis and management of renal cell carcinoma: role of multidetector CT and three-dimensional CT. *Radiographics* 2001; 21: 237-54.
- Dindo D, Demartines N, Clavien PA. Classification of surgical complications: a new proposal with evaluation in a cohort of 6336 patients and results of a survey. *Ann Surg* 2004; 240: 205-13.
- Rodriguez R, Cizman Z, Hong K, Koliatsos A, Georgiades C. Prospective analysis of the safety and efficacy of percutaneous cryoablation for pT1NxMx biopsy-proven renal cell carcinoma. *Cardiovasc Intervent Radiol* 2011; 34: 573-8.
- Krokidis ME, Orsi F, Katsanos K, Helmberger T, Adam A. CIRSE guidelines on percutaneous ablation of small renal cell carcinoma. *Cardiovasc Intervent Radiol* 2017; 40: 177-91.
- Atwell TD, Carter RE, Schmit GD, et al. Complications following 573 percutaneous renal radiofrequency and cryoablation procedures. *J Vasc Interv Radiol* 2012; 23: 48-54.
- Rivero JR, De La Cerda J 3rd, Wang H, et al. Partial nephrectomy versus thermal ablation for clinical stage T1 renal masses: systematic review and meta-analysis of more than 3,900 patients. *J Vasc Interv Radiol* 2018; 29: 18-29.
- Miller DC, Ruterbusch J, Colt JS, et al. Contemporary clinical epidemiology of renal cell carcinoma: insight from a population based case-control study. *J Urol* 2010; 184: 2254-8.
- Deng W, Chen L, Wang Y, et al. Cryoablation versus partial nephrectomy for clinical stage T1 renal masses: a systematic review and meta-analysis. *J Cancer* 2019; 10: 1226-36.