

## ENCEFALITIS EQUINA DEL OESTE, COMPROMISO DEL TRONCO ENCEFÁLICO Y CORRELATO CLÍNICO

MARÍA LUZ CAMPASSI, MARIO CUITIÑO, FERMÍN DORREGARAY, DAVID M. LITARDO BANEGAS,  
FABIO G. REPETTO, CAMILA FAUEZ

Clínica La Pequeña Familia, Junín, Buenos Aires, Argentina

**Dirección postal:** María Luz Campassi, Clínica La Pequeña Familia, Ruta 188 y Alberdi, 6000 Junín, Buenos Aires, Argentina

**E-mail:** marialuzcampassi@gmail.com

**Recibido:** 6-III-2024

**Aceptado:** 1-VII-2024

### Resumen

La encefalitis equina del Oeste es una enfermedad viral zoonótica transmitida por la picadura de un mosquito infectado. El humano es un huésped terminal y dado que desarrolla una baja y fugaz viremia es incapaz de transmitir la enfermedad.

Habitualmente cursa de manera asintomática, pero puede generar fiebre súbita, mialgias y encefalitis o meningitis, no tiene tratamiento específico y la sintomatología revierte entre los 7 a 10 días. Sin embargo, el 30% de los pacientes presentan secuelas neurológicas, siendo las más importantes los trastornos cognitivos, déficit de atención, convulsiones y alteración en la ventilación alveolar por lesión directa del centro respiratorio.

La resonancia magnética nuclear (RMN) permite la evaluación del compromiso cerebral, con aumento de señal en secuencias ponderadas FLAIR y T2.

Presentamos el caso de un varón de 66 años de edad oriundo de la ciudad Juan Bautista Alberdi de la provincia de Buenos Aires con antecedentes de hipertensión arterial y trastorno obsesivo compulsivo. Consultó por fiebre súbita de cuatro días de evolución, con desarrollo de encefalopatía durante su internación. La punción lumbar mostró un líquido cefalorraquídeo cristalino, aunque inflamatorio de predominio mononuclear. La RMN de encéfalo informó hiperintensidad en secuencias FLAIR y T2 en el dorso del tronco encefálico. Ingresó a terapia intensiva por deterioro neurológico y acidosis

respiratoria grave, requiriendo asistencia ventilatoria mecánica. Luego de 10 días presentó mejoría neurológica, sin déficit motor pero con hipoventilación alveolar que dificultaron el destete del respirador.

Motiva esta presentación lo infrecuente del diagnóstico, la evolución y los hallazgos en RMN.

**Palabras clave:** encefalitis equina del Oeste, resonancia magnética nuclear, hipoventilación alveolar, hipercapnia

### Abstract

**Western equine encephalitis: Brainstem involvement and clinical manifestations**

Western equine encephalitis is a zoonotic viral disease transmitted by the bite of an infected mosquito. Humans are terminal hosts and since they develop a very low and short lasting viremia, they are incapable of transmitting the disease.

Most cases are asymptomatic, but it can present with high fever, myalgia and encephalitis or meningitis. There is no specific treatment and the symptoms resolve within 7 to 10 days. However, about 30% of patients present neurological sequelae, such as cognitive disorders, attention deficit, seizures and alteration in alveolar ventilation due to direct injury to the respiratory center.

Magnetic resonance imaging allows the evaluation of brain involvement, with increased signal on FLAIR and T2-weighted sequences.

We present the case of a 66-year-old male from Juan Bautista Alberdi (Buenos Aires) with a history of high blood pressure and obsessive compulsive disorder. He was admitted to the clinic due to 4 days of high fever and malaise, and developed signs of encephalopathy during hospitalization. Lumbar puncture showed a crystalline, although predominantly mononuclear, inflammatory cerebrospinal fluid. Brain MRI reported hyperintensity on FLAIR and T2 sequences in the dorsum of the brainstem. He was admitted to the intensive care unit due to neurological deterioration and severe respiratory acidosis, requiring mechanical ventilation. After 10 days he presented neurological improvement, without motor deficit but with alveolar hypoventilation that made it difficult to wean the patient from the ventilator.

We present this case due to the infrequency of the disease, clinical evolution and MRI findings.

**Key words:** Western equine encephalitis, magnetic resonance imaging, alveolar hypoventilation, hypercapnia

La encefalitis equina del Oeste (EEO) es una enfermedad zoonótica producida por un virus de la familia *Togaviridae*, género *Alphavirus*.

El ciclo de la infección presenta dos fases: enzoótica, en donde el virus está circulando en la naturaleza entre los huéspedes reservorios (aves paseriformes y roedores) y los mosquitos vectores; y la fase epizootica que incluye los huéspedes incidentales (equinos y humanos) y los mosquitos vectores<sup>1</sup>.

Las especies de mosquitos involucradas en la transmisión son de los géneros *Aedes* y *Culex* y varían por región.

El ciclo en América del Norte se encuentra bien caracterizado y se puede dividir estacionalmente: el virus se amplifica en la primavera, se mantiene durante el verano, disminuye en el otoño y se inactiva durante el invierno. El principal huésped y vector enzoótico es el gorrión común (*Passer domesticus*) y mosquitos del género *Culex* (*Culex tarsalis*) respectivamente<sup>2</sup>.

En la Argentina, históricamente, se han postulado dos ciclos, uno, enzoótico, del cual se desconocen sus componentes y que podría corresponderse con el demostrado en EE. UU. Y el otro sería el ciclo amplificador, entre *Aedes al-*

*bifasciatus* y mamíferos de las familias *Cavidae* (por ejemplo, carpinchos) y *Leporidae* (liebres) u otros. En este ciclo las aves parecerían no intervenir.

Recientes investigaciones en terreno en la provincia de Santa Fe por parte del Laboratorio de Arbovirus del Instituto de Virología Dr. J. M. Vanella de la Facultad de Ciencias Médicas de la Universidad Nacional de Córdoba (FCM, UNC)-CONICET, proponen no solo a *Aedes albifasciatus* sino también a *Aedes scapularis* como posibles vectores. Sin embargo, aún no está claro cómo ha tenido lugar el ciclo de amplificación viral en la naturaleza en el presente brote de magnitud sin precedentes y de alto impacto en animales<sup>3</sup>.

La enfermedad es transmitida entonces por la picadura de un mosquito infectado.

Los equinos y humanos no desarrollan una viremia significativa por lo que no transmiten la enfermedad.

El período de incubación oscila entre 2 y 10 días. Si bien en la mayoría de los casos la enfermedad cursa asintomática, pueden presentarse episodios súbitos de cefalea, mialgias, vómitos, decaimiento y fiebre. Las manifestaciones neurológicas aparecen luego y se caracterizan por letargo, somnolencia, rigidez de nuca, mareos, vértigo, estupor y coma. Son frecuentes los temblores en miembros, labios y lengua. La mejoría comienza luego de 7 a 10 días. Si bien la mortalidad es baja, se describen secuelas neurológicas hasta en un 30% de los pacientes. Estas incluyen trastornos cognitivos, sensitivos, debilidad muscular, labilidad emocional y convulsiones en casos graves<sup>4</sup>. Además hay reportados casos de hipoventilación alveolar primaria y síndrome de apnea del sueño posiblemente asociada a lesión del centro respiratorio a nivel bulbar<sup>5-6</sup>.

La resonancia magnética nuclear (RMN) de encéfalo es frecuentemente utilizada para evidenciar el compromiso del parénquima cerebral, si bien pueden evidenciarse cambios inflamatorios en tálamo o ganglios de la base, estos no son específicos de la EEO<sup>7</sup>.

En la Argentina, el Ministerio de Salud de Nación emitió una alerta epidemiológica el 28 de noviembre del 2023, cuando se confirmaron los primeros casos en equinos en la provincia de Corrientes y Santa Fe. Luego, en diciembre de

2023, publicó una completa circular informativa sobre diagnóstico, prevención y control cuando comenzaron a reportarse casos en humanos, coincidiendo con el momento de la presentación de nuestro paciente<sup>8</sup>.

El pico de casos en Argentina fue en enero de 2024. En este brote histórico se han determinado un total 122 casos humanos con laboratorio positivo para EEO (98 confirmados y 24 probables según los criterios de laboratorio).

### Caso clínico

Se trata de un hombre de 66 años de edad que vive en la ciudad de Juan Bautista Alberdi de la provincia de Buenos Aires, con antecedentes de hipertensión arterial y trastorno obsesivo compulsivo. Su medicación habitual incluía amlodipina, quetiapina, venlafaxina y ácido valproico.

Consultó por presentar fiebre de 39°C de cuatro días de evolución sin síntomas asociados y se internó para estudio en sala general. Al examen de ingreso se constató un paciente lúcido, sin foco motor, sin trastorno sensitivo ni rigidez de nuca (escala de coma de Glasgow (GCS) 15/15). El resto del examen físico y el laboratorio general no presentaron particularidades. Los cultivos de sangre y orina resultaron negativos, y la tomografía computarizada de encéfalo, tórax, abdomen y pelvis no mostró afecciones.

A las 24 horas agregó episodios de desorientación témporo-espacial que alternaban con otros de somnolencia (GCS 13/15). Al examen físico se constató temblor grueso distal en los cuatro miembros.

El examen del LCR informó: líquido incoloro, límpido, y aspecto post centrifugado también límpido. Recuento de leucocitos 310/mm<sup>3</sup> (mononucleares 54%, polimorfonucleares 46%), hematíes < de 1000/mm<sup>3</sup>, proteínas 0.76 g/l, glucosa 54 mg/dl (glucemia 120 mg/dl), y ácido láctico 21 mg/dl.

Se inició tratamiento empírico con aciclovir 10 mg/kg endovenoso cada 8 horas.

Se solicitaron en LCR: PCR para virus de herpes simple (VHS) y para virus de encefalopatía equina del oeste (VEEO) que resultaron no reactivas. Sin embargo, la IgM (ELISA) para EEO resultó positiva en suero y en LCR a los diez días.

La RMN de encéfalo evidenció aumento en la intensidad en secuencias FLAIR y T2 a nivel de la región dorsal del tronco encefálico (tanto protuberancial, como también bulbar y mesencefálico), ambos pedúnculos cerebrales y ganglios de la base, con afectación bilateral y ligero predominio ganglio basal derecho. También se observa-

ron múltiples imágenes focales hiperintensas en la sustancia blanca de ambos hemisferios cerebrales (Fig. 1).

El paciente evolucionó con deterioro del sensorio (GCS 8/15), sin protección de la vía aérea, por lo que ingresó a UTI. Requirió intubación y ventilación mecánica, con utilización de sedación y analgesia.

Al ingreso a UTI presentaba: estado ácido-base (EAB) arterial: pH 7.11, pCO<sub>2</sub> 136 mmHg, pO<sub>2</sub> 75 mmHg, bicarbonato 43 mEq/l, exceso de base 11 mEq/l, saturación 88% (Con FIO<sub>2</sub> 21%), ácido láctico 11.5 mg/dl.

Se inició la ventilación mecánica con un volumen minuto respiratorio (VMR) de 9.8 litros (volumen tidal 490 ml que corresponde a 6 ml/kg de peso teórico, frecuencia respiratoria 20 por minuto, presión positiva al final de espiración (PEEP) 5 cmH<sub>2</sub>O, fracción inspirada de oxígeno 30%) se extrajo sangre para EAB arterial: pH 7.40, pCO<sub>2</sub> 41 mmHg, pO<sub>2</sub> 65 mmHg, bicarbonato 28 mEq/l, exceso de base 0 mEq/l, saturación 93%, PAFI 216.

Evolucionó sin fiebre, estable hemodinámicamente, con adecuada oxigenación y ritmo diurético. Al suspender sedantes presentó GCS de 3 puntos sobre 10 (correspondiente con evaluación ocular 1 y motor 2 puntos), con rigidez generalizada y reflejos osteotendinosos adecuados, con movimientos rítmicos linguales y peribucales. El electroencefalograma de 12 canales no evidenció descargas patológicas.

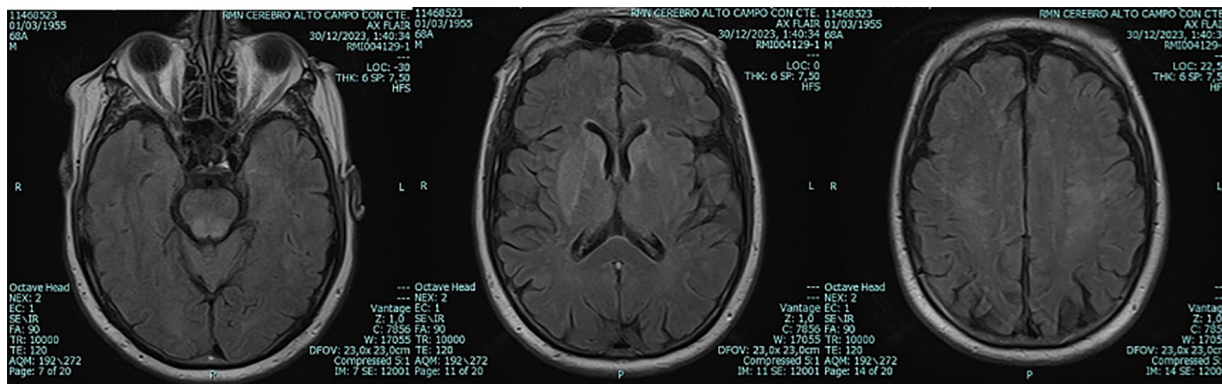
Al décimo día de inicio de los síntomas presentó apertura ocular y menor rigidez, pero no toleraba la modalidad respiratoria espontánea por hipoventilación e hipercapnia que lo llevaron a hipoxemia transitoria. En el EAB arterial presentó: pH 7.31, pCO<sub>2</sub> 70 mmHg, pO<sub>2</sub> 76 mmHg, bicarbonato 35 mEq/l, exceso de base 8 mEq/l bajo asistencia ventilatoria en modalidad espontánea de presión soporte de 5 cmH<sub>2</sub>O, frecuencia respiratoria 6 por minuto, PEEP 5 cmH<sub>2</sub>O y volumen tidal entre 120-150 ml. Los siguientes días el paciente se conectó, respondiendo órdenes simples y complejas, y movilizó simétricamente los miembros con cierta debilidad. Por intolerancia a las pruebas ventilatorias espontáneas fue traqueostomizado.

En la evaluación funcional respiratoria presentaba presión inspiratoria máxima menor a -40 cm de H<sub>2</sub>O, presión espiratoria máxima mayor a 80 cm de H<sub>2</sub>O, pero continuaba con hipercapnia en la prueba ventilatoria espontánea, por lo que requirió soporte ventilatorio con modalidad controlada.

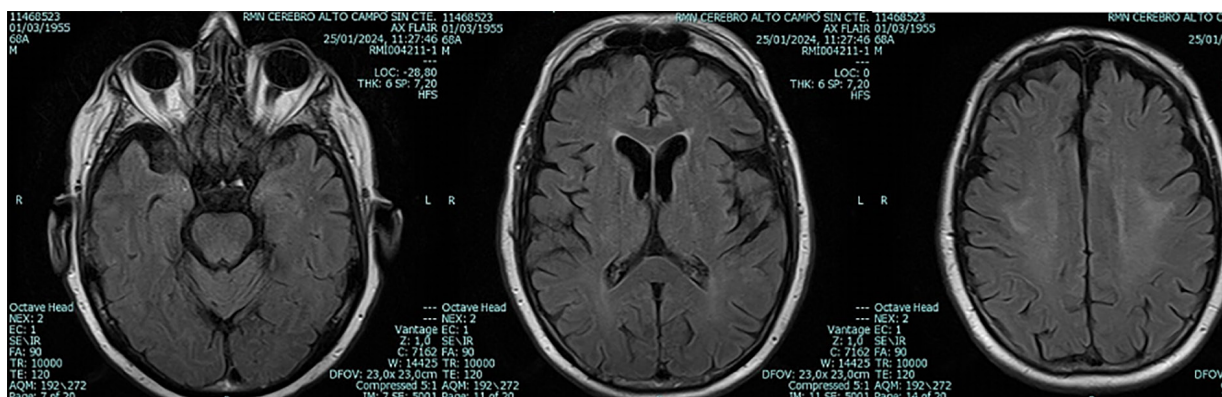
Se realizó ecocardiograma transtorácico que informó cavidades derechas normales, sin signos de hipertensión pulmonar.

En la nueva RMN de encéfalo se evidenció disminución de las áreas hiperintensas en secuencias FLAIR y T2 visibles previamente (Fig. 2).

**Figura 1** | RMN de encéfalo secuencia ponderada FLAIR evidencia aumento en la intensidad a nivel de la región dorsal del tronco encefálico (en protuberancia, bulbo y mesencéfalo), ambos pedúnculos cerebrales y ganglios de la base, con afectación bilateral y ligero predominio ganglio basal derecho. También se observan múltiples imágenes focales hiperintensas en la sustancia blanca de ambos hemisferios cerebrales



**Figura 2** | RMN de encéfalo secuencia ponderada FLAIR. Se evidencia disminución de las lesiones con respecto a estudio previo



El enfermo evolucionó con requerimiento de menor soporte ventilatorio en forma progresiva al momento del desarrollo de este informe.

El paciente firmó el consentimiento informado correspondiente para la publicación del caso.

**Discusión**

Presentamos este paciente con diagnóstico de EEO en el que su evolución incluyó una difícil salida de la ventilación mecánica asociada a hipercapnia por hipoventilación.

Las lesiones evidenciadas en la RMN a nivel de la región posterior del tronco encefálico en protuberancia, bulbo y mesencéfalo justifican los síntomas presentados y los episodios sucesivos de hipercapnia por hipoventilación alveolar. Si bien no contamos con otros métodos

diagnósticos que así lo certifiquen tratándose de un paciente sin antecedentes pulmonares y sin evidencia de hipertensión pulmonar conocida se consideró fuertemente este diagnóstico.

Habitualmente el EEO cursa de manera asintomática, pero puede manifestarse como encefalitis o meningitis en casos graves. Cerca del 30% de los pacientes pueden tener secuelas neurológicas. En nuestro caso el paciente presentó mejoría de las lesiones en la RMN que se acompañaron de menor requerimiento de soporte ventilatorio en forma progresiva. Por el momento no podemos definir si se trata de una secuela o de un síntoma de lenta resolución.

**Conflicto de interés:** Ninguno para declarar

## Bibliografía

1. Cobos Marín L, Rodríguez Monterde A, Valdés Vázquez LM. Encefalitis equina del oeste. *Vet México* 2019; 6: 1-10.
2. Oviedo MV, Romoser WS, James CB, Mahmood F, Reisen WK. Infection dynamics of western equine encephalomyelitis virus (Togaviridae: Alphavirus) in four strains of *Culex tarsalis* (Diptera: Culicidae): an immunocytochemical study. *Res Rep Trop Med* 2011; 2: 65-77.
3. Consejo Nacional de Investigaciones Científicas y Técnicas. Divulgación científica 2023. En: <https://www.conicet.gov.ar/un-investigador-del-conicet-explica-como-se-transmite-el-virus-de-la-encefalitis-equina-del-oeste/>; consultado junio 2024.
4. Ronca SE, Dineley KT, Paessler S. Neurological sequelae resulting from encephalitic alphavirus infection. *Front Microbiol* 2016; 7: 959.
5. Cohn JE, Kuida H. Primary alveolar hypoventilation associated with Western equine encephalitis. *Ann Intern Med* 1962; 56: 633-44.
6. White DP, Miller F, Erickson RW. Sleep apnea and nocturnal hypoventilation after western equine encephalitis. *Am Rev Respir Dis* 1983; 127: 132-3.
7. Simon LV, Coffey R, Fischer MA. Western Equine Encephalitis. In: StatPearls. Treasure Island (FL): StatPearls Publishing; July 17,2023.
8. Ministerio de Salud, Argentina. Encefalitis Equina del Oeste. Circular para la vigilancia epidemiológica y laboratorial, la prevención y el control. Versión 2023-12-08. En: <https://bancos.salud.gob.ar/recurso/circular-de-vigilancia-de-encefalitis-equina-del-oeste/>; consultado enero 2024.