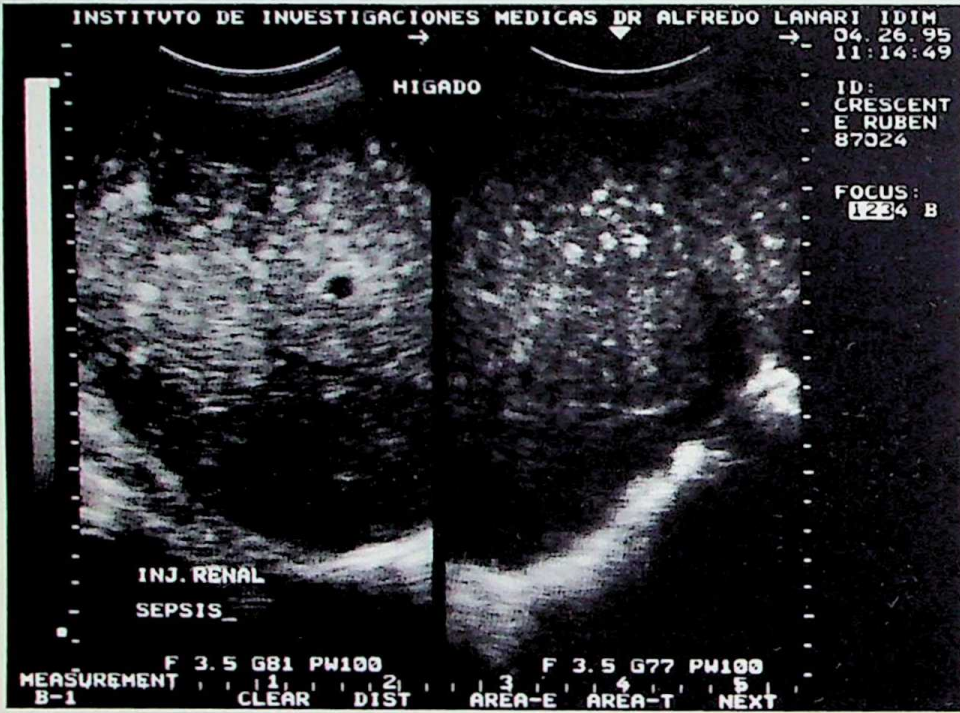
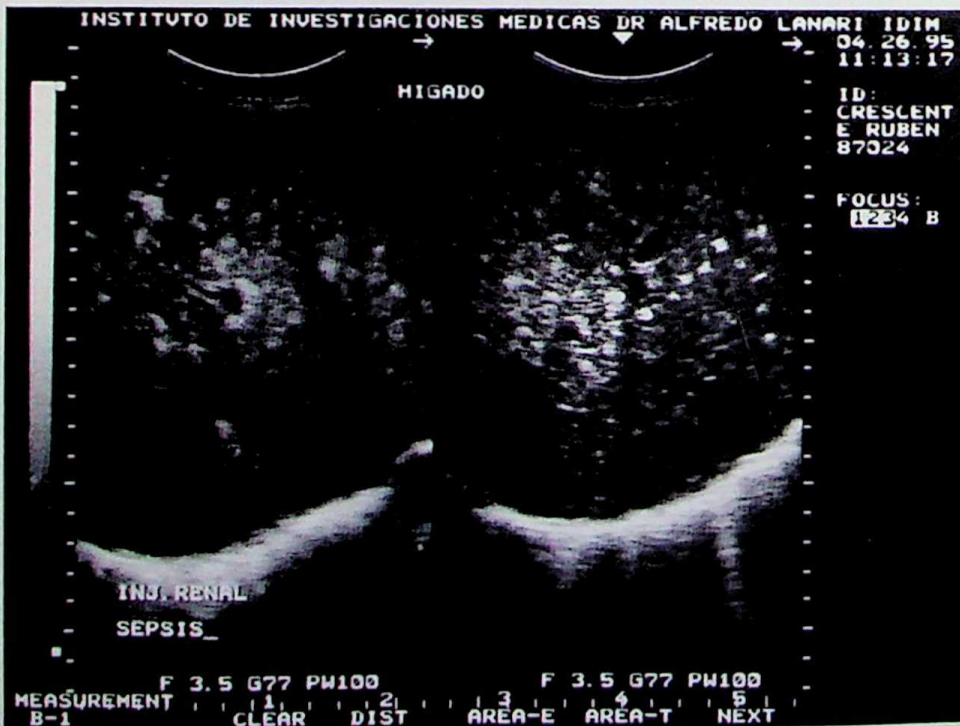


Sarcoma de Kaposi en hígado



Enfermo con SIDA. Obsérvese una imagen ecográfica de hígado con múltiples formaciones nodulares hiperecoidas. Imagen poco frecuente de enfermedad de Kaposi en hígado, que no se biopsó.



Juan B. Palmitano,
Mirta Virginillo
Instituto de Investigaciones Médicas
Alfredo Lanari,
Donato Alvarez
3150, 1427
Buenos Aires