

ENCEFALOPATÍAS DE PRESENTACIÓN INFRECIENTE O INUSUAL

SEBASTIÁN VILLATE, NATALIA LUCERO, NATALIA CONCI, CECILIA CABANELLAS,
CARLA BUONANOTTE, FEDERICO BUONANOTTE

Cátedra de Neurología, Facultad de Ciencias Médicas,
Hospital Nacional de Clínicas, Córdoba, Argentina

Dirección postal: Sebastián Villate, Cátedra de Neurología, Hospital Nacional de Clínicas, Santa Rosa 1564, 5000 Córdoba, Argentina

E-mail: sebastianvillate@hotmail.com

Recibido: 12-VI-2024

Aceptado: 14-X-2024

Resumen

Se describen las encefalopatías poco frecuentes con la finalidad de resumir herramientas prácticas que deben ser consideradas en la anamnesis, como así también en el examen físico. El modo con el cual se instaló el cuadro clínico fue el punto primordial para estructurar la revisión, posteriormente las encefalopatías fueron subclasificadas en forma etiológica.

Los síntomas focales, cefaleas, dolor abdominal, fiebre o extrapiramidalismo, sumados a los hallazgos descritos en la resonancia magnética, principalmente si se observa daño de sustancia gris o blanca y si las lesiones son bilaterales o no, pueden ser de ayuda al momento de hipotetizar la etiología de la encefalopatía.

Palabras clave: encefalopatías infrecuentes, inusuales, raras

Abstract

Uncommon or unusual encephalopathies

Rare encephalopathies are here described in order to summarize practical tools that should be considered in the anamnesis, as well as in the physical examination.

The way in which the clinical picture was established was the primary point for structuring the review; subsequently, the encephalopathies were subclassified etiologically.

Focal symptoms, headaches, abdominal pain, fever or extrapyramidalism, added to the findings in the mag-

netic resonance imaging, especially if damage to the gray or white matter is observed, and if the lesions are bilateral or not, can be helpful when hypothesizing the etiology of the encephalopathy.

Key words: infrequent, unusual, rare encephalopathies

PUNTOS CLAVE Conocimiento actual

- Para poder contemplar el gran espectro de encefalopatías es necesario subdividirlas. Un punto de gran ayuda es conocer su forma de intalación como así también evaluar su carácter episódico o progresivo.

Contribución del artículo al conocimiento actual

- La presencia de síntomas focales neurológicos como así también los síntomas acompañantes, pueden ser una herramienta útil al momento de clasificarlas etiológicamente. Las lesiones en sustancia blanca, bilaterales y reversibles son un hallazgo frecuente entre las encefalopatías atípicas.

La encefalopatía (“encéfalo” - relacionada con el cerebro, y “pathos” - enfermedad), se refiere a cualquier enfermedad que afecte la estructura o función del cerebro. Es una respuesta del cerebro que sufre, de naturaleza física en lugar de mental y puede afectar la conducta, lo cognitivo y el estado de conciencia, asociada o no a otras manifestaciones neurológicas, y es por antonomasia una situación médica que se aborda comúnmente desde la clínica y la neurología en particular. Puede que sea sutil o soslayada por otra manifestación que presupone más urgencia. De cualquier forma, la encefalopatía acompaña al neurólogo con frecuencia, aunque en ocasiones por error no se la considera o es subestimada, sobre todo en aquellos casos en que los síntomas focales o acompañantes captan más la atención del médico tratante¹⁻³.

Los límites entre la diferenciación conceptual de y otras modalidades que involucran alteración de la conciencia como síndrome confusional, delirio, desorientación, entre otro, puede no ser tan claro en la práctica. Si bien no hay un concepto específico para definirlo, se presume un trastorno encefalopático cuando la alteración del estado mental se mantiene por 24 horas o más. Se caracteriza por una disfunción cerebral global que arroja tanto síntomas negativos como positivos generalmente sin focalidad⁴⁻⁶.

Son numerosas las causas de este síndrome neurológico: estructurales, metabólicas, infecciosas, genéticas, autoinmunes y otras menos frecuentes, y aún multicausales, lo que hace su definición por grupos muy compleja. Se las puede agrupar para su abordaje según el tiempo de instalación como agudas, subagudas y crónicas. O se puede considerar agruparlas según características clínicas, como la reversibilidad con el tratamiento, en forma completa o parcial; los síntomas acompañantes, permanentes, transitorios o fluctuantes y si presenta otros síntomas neurológicos de focalidad^{6,7}. No se incluye el grupo de encefalopatías crónicas metabólicas ya que su presentación es casi exclusiva en niños.

Se propone revisar encefalopatías reportadas en la literatura como infrecuentes y otros reportes de casos aislados, con un enfoque práctico, en este amplio contexto etiológico.

Métodos

Se realizó una búsqueda en PubMed y Tripdatabase utilizando distintas combinaciones con las siguientes palabras en inglés y castellano: encefalopatías, raras, inusuales e infrecuentes, tanto en el título como en el resumen. Posteriormente a la eliminación de los duplicados, se hallaron 132 artículos. Se seleccionaron 85 relevantes que luego de evaluar la elegibilidad de estos mediante el acceso al texto completo se utilizaron 48 estudios para dicha revisión. Se descartaron las encefalopatías que se presentan únicamente en la infancia.

Muchos de los artículos utilizados en esta revisión descriptiva reportan casos clínicos aislados, serial de escasos pacientes y opiniones de expertos en el área; debido a esto, consideramos que el artículo presenta sesgo de limitación en base de datos utilizadas en la búsqueda.

Para una mayor comprensión del lector se eligieron las variables de tiempo de instalación (aguda, subaguda, crónica) y etiologías (metabólicas y otras causas) con la finalidad de agruparlas, discutir sus similitudes y diferencias como así también las herramientas diagnósticas. La categorización etiológica se realizó de este modo debido a que las alteraciones metabólicas son una de las principales causas de encefalopatías, mientras que las restantes patologías vinculadas a este cuadro, son múltiples y de menor prevalencia. Como se expresó anteriormente se excluyeron las enfermedades propias de la infancia, es por esto que no se desarrolló el capítulo de encefalopatías crónicas metabólicas ya que se presenten primordialmente en niños.

Encefalopatías agudas metabólicas

La encefalopatía aguda debería considerarse como un proceso cerebral fisiopatológico de rápido desarrollo (durante menos de 4 semanas, pero generalmente dentro de horas a unos días)⁷.

- Encefalopatía por pelagra
- Estupor recurrente idiopático
- Insuficiencia suprarrenal aguda
- Encefalopatía por porfiria aguda intermitente
- Encefalopatía de Wernicke
- Encefalopatía por sepsis aguda
- Encefalopatía en toxindromes
- Encefalopatía por embolia grasa

La pelagra es una enfermedad causada por el déficit de vitamina B3 o de su precursor, el

triptófano, que puede producirse por una dieta deficiente o por trastornos metabólicos o malabsortivos, afectando generalmente a adultos mayores, alcohólicos y aquellos con ingreso económico bajo⁸. La porfiria aguda intermitente (PAI) es un trastorno autosómico dominante que afecta a adolescentes y adultos (hasta los 50 años de edad)⁹ debido a una deficiencia parcial de porfobilinógeno desaminasa, condición que permanece inactiva hasta que la precipita el estrés, la menstruación, el ayuno, el embarazo, ingesta de alcohol, la cirugía o los medicamentos (anticonvulsivos, barbitúricos, determinados antibióticos, inhibidores de la enzima convertidora de angiotensina, clorpropamida, difenhidramina, ergotamínicos, piroxicam, anticonceptivos)¹⁰. La insuficiencia suprarrenal aguda (ISA) se clasifica en primaria y secundaria. La ISA primaria se debe principalmente a la enfermedad de Addison, afecta por igual ambos sexos y puede ocurrir a cualquier edad con un pico de afección alrededor de los 40 años (rango 30-80 años), mientras que la secundaria se genera al suspender bruscamente el tratamiento con glucocorticoides, luego que este ha sido administrado por un período que logre inhibir el eje hipotálamo hipofisario (7.5 mg de prednisona o dosis mayores por más de 7 días). La rápida respuesta a cortisol es una característica que forma parte del diagnóstico¹¹.

Tanto la pelagra, porfiria como la ISA cursan, además de la encefalopatía, con dolor abdominal, psicosis aguda, delirios paranoides, alucinaciones y su curso es transitorio^{8,11}.

La ISA se caracteriza por valores de presión arterial (PA) bajos (PA sistólica < 100 mmHg) o relativos (PA sistólica < 20 mmHg) inferior a la PA habitual del paciente, que se resuelve después de la administración parenteral de glucocorticoides y puede ir acompañada de fiebre, hiponatremia, hiperpotasemia, hipoglucemia, hipercalcemia entre otros¹¹. La porfiria comparte con la pelagra el grupo de riesgo de consumidores de alcohol, pero su rasgo característico es el desencadenamiento por factores precipitantes y la orina rojiza por la eliminación de ácido aminolevulínico (ALA)⁸⁻¹⁰. Este cruza fácilmente la barrera hematoencefálica produciendo un efecto neurotóxico directo¹⁰. Las anomalías en la resonancia magnética (RM) asociadas con PAI se

asemejan a las halladas en el síndrome de encefalopatía posterior reversible (PRES)^{10,12}, pero a diferencia de este pueden estar en regiones anteriores (aproximadamente en el 90% de los casos). La PAI se confirma al solicitar porfirina en heces o el dosaje de ALA en orina¹⁰.

La pelagra puede ser precipitada por algunos medicamentos (isoniazida, 5-fluorouracilo, 6-mercaptopurina, pirazinamida, hidantoína, etionamida, fenobarbital, azatioprina y cloranfenicol) porque interfieren con el metabolismo de la niacina o triptófano. Su diagnóstico se realiza mediante la medición plasmática de niacina (B3) en plasma y es la que con mayor frecuencia puede simular un episodio psicótico; se acompaña de síntomas focales como ataxia y parapesia, datos útil en la práctica clínica⁸. La ataxia, sumada a disartria, también son signos del estupor recurrente idiopático; este es un síndrome muy poco común con mayor afección en la adultez (más de 60 años), caracterizado por estupor espontáneo recurrente con EEG rápido asociado (frecuencia beta) que responde al antagonista del ácido gaminobutírico A (GABA) flumazenil¹³. El cuadro atáxico es un signo compartido con la encefalopatía de Wernicke, síndrome neuropsiquiátrico agudo resultante de la deficiencia de tiamina, la cual agrega oftalmoparesia y alteración del estado mental¹⁴.

La encefalopatía por sepsis aguda (ESA) es causada principalmente por factores inflamatorios liberados durante el cuadro clínico, pero sin evidencia de infección directa del SNC¹⁵. Se acompaña, además, de manifestaciones como neuromiopatía y en el 70% de los casos avanzados presentan rigidez paratónica; esta puede confundirse con la rigidez observada en la encefalopatía por intoxicación por monóxido de carbono (CO) descrita posteriormente¹⁶. La ESA es básicamente un diagnóstico de exclusión, sin manifestaciones clínicas específicas y su diagnóstico se dificulta aún más porque la RM es normal en el 50% de los casos; también suele evidenciarse edema citotóxico y vasogénico, el último podría confundirse con el PRES y lo que es aún más complejo la sepsis puede ser la causa del síndrome de encefalopatía posterior reversible^{12,15}. En pacientes diagnosticados con algún grado de ESA, la mortalidad estuvo directamente relacionada con la gravedad del EEG,

principalmente al presentar supresión u ondas trifásicas. El EEG puede mostrar estatus no convulsivo en el 20% de los casos¹⁵. Las encefalopatías asociadas a toxindromes son generadas por distintos fármacos; se distingue el síndrome anticolinérgico, síndrome colinérgico, síndrome simpaticomimético, síndrome serotoninérgico, intoxicación por alucinógenos, síndrome de abstinencia de GABA, y por último intoxicación por opiáceos. Casi todos comparten síntomas encefalopáticos de instalación aguda/subaguda con excitación, ansiedad y alteraciones vegetativas. Como rasgo característico el anticolinérgico presenta habitualmente fiebre, al igual que la ISA, mientras que los opiáceos en exceso generan hipotermia¹⁷. Las fasciculaciones del síndrome colinérgico también pueden verse como parte del cuadro miopático observado en la sepsis^{15,17}. Los colinérgicos y anticolinérgicos se acompañan de síntomas gastrointestinales al igual que las tres primeras encefalopatías descriptas^{8-11,17}.

La encefalopatía por embolia grasa es una enfermedad poco considerada en los cuadros encefalopáticos y puede ser producida por un trauma aunque también se reporta sin este antecedente. El síndrome de embolia grasa se presenta en casos de quemaduras, reconstrucción articular, liposucción, *bypass* cardiopulmonar y como complicación de la diabetes. Se caracteriza por un inicio agudo, aunque no abrupto, de múltiples manifestaciones por afección cerebral, pulmonar y cutánea. Las manifestaciones neurológicas suelen ser no focales y su gravedad varía desde una desorientación leve hasta el coma. Son frecuentes la agitación, la confusión, el dolor de cabeza y el letargo. El curso suele ser autolimitado y de rápida recuperación. La embolia grasa puede ser responsable de la encefalopatía observada en pacientes con pancreatitis aguda la cual será descrita posteriormente¹⁸.

Puntos de importancia:

- Considerar inicio o suspensión reciente de fármacos como así también antecedente de fracturas de huesos largos.

- Paciente sin causa aparente realizar prueba con flumazenil.

- Los síntomas psicóticos pueden ser un factor de dificultosa interpretación. Una diferencia útil al momento de distinguir una psicosis res-

pecto de una encefalopatía es la orientación. Los pacientes con psicosis primaria permanecerán orientados en persona, lugar y en tiempo; mientras que aquellos con psicosis secundaria en el marco de la demencia o la encefalopatía aguda no se orientarán a su entorno¹⁹.

- Los síntomas gastrointestinales son frecuentes en este grupo de encefalopatías.

- Los síntomas focales son raros.

- En caso de observarse una lesión compatible con PRES se debería continuar el diagnóstico debido a sus múltiples causas (Fig. 1).

Encefalopatías agudas de otras causas

- Migraña hemipléjica

- Síndrome de encefalopatía posterior reversible (PRES)

- Encefalopatía por radioterapia aguda

- Encefalopatía mitocondrial, acidosis láctica y episodios tipo infartos (MELAS)

- Encefalopatía pulmonar

- Encefalopatía por golpe de calor

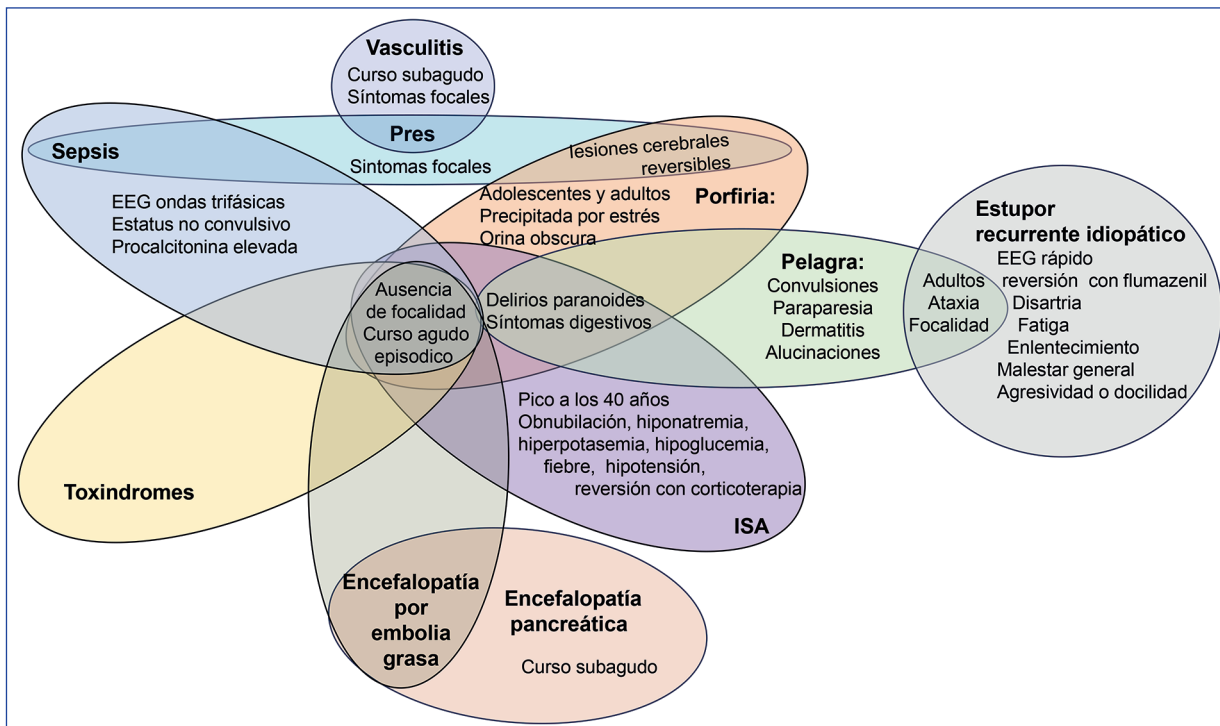
- Encefalopatía necrosante aguda (ANE)

- Encefalopatía con lesión esplénica del cuerpo calloso reversible (MERS)

- Encefalopatía secundaria al uso de cefepima e ifosfamida

La encefalopatía aguda por radiación es una complicación transitoria rara caracterizada por náuseas, somnolencia, empeoramiento de déficits neurológicos focales previos, dolor de cabeza intenso y fiebre²⁰. Estos últimos dos síntomas también pueden apreciarse en el síndrome de encefalopatía mitocondrial, acidosis láctica y episodios tipo infartos (*Mitochondrial Encephalomyopathy, Lactic Acidosis, and Stroke-like Episodes* MELAS). Este síndrome se presenta principalmente en adultos jóvenes, pico de incidencia de 34 años, describiendo un cuadro de encefalopatía asociada a acidosis láctica, episodios similares al ictus, fibras rojas rasgadas, vómitos, actividad convulsiva variable, déficits motores focales (hemiparesia, hemiplejía, disfagia, hemianopsia, ataxia), problemas de audición, discapacidad visual, amnesia, psicosis, alucinaciones y cefaleas recurrentes. Si bien se trata de un síndrome mitocondrial que tiene una asociación fuerte, no exclusiva, con la mutación m.3243A>G del mtDNA. Las neuroimágenes revelan edema vasogénico y cambios semejantes a accidentes isquémicos, sin caracterizar un territorio arterial

Figura 1 | Tanto la encefalopatía asociada a porfiria, sepsis, insuficiencia suprarrenal aguda (ISA), embolia grasa y toxíndromes se caracterizan por un cuadro encefalopático agudo, que no se acompañan de síntomas focales que orienten acerca de un área cerebral lesionada. El síndrome de encefalopatía posterior reversible (PRES) puede deberse a múltiples causas como cuadros de sepsis y también secundario a vasculitis. Comparte con la porfiria las lesiones cerebrales reversibles. La pelagra, al igual que en casos de porfiria e ISA, presenta cuadros de delirio paranoide y síntomas digestivos, pero se diferencia de estas dos últimas por tener síntomas focales como paraparesia y ataxia (también se presenta en el estupor recurrente idiopático) EEG: electroencefalograma



y de localización preferente en regiones posteriores^{21, 22}, también este cuadro clínico presenta similitudes con el PRES¹².

Como rasgo característico la cefalea del MELAS presenta equivalentes migrañosos, lo cual podría ser un factor a considerar con la migraña hemipléjica. Esta presenta como síntoma acompañante cuadros confusionales, especialmente en sujetos portadores de mutaciones en los tres genes etiológicamente relacionados con el tipo familiar de migraña hemipléjica (CACNA1A, SCN1A, ATP1A2)²³. En estos sujetos el espectro clínico es heterogéneo incluso con encefalopatía grave aguda, coma, convulsiones y fiebre²⁴. La hipertermia también es parte del cuadro clínico de la encefalopatía aguda por radiación y en el MELAS²⁰⁻²⁴.

El MELAS y la migraña hemipléjica por lo general afectan a pacientes jóvenes al igual que el

PRES^{12,21-24}. El síndrome de vasoconstricción reversible (*Posterior Reversible Encephalopathy Syndrome*, PRES) es un síndrome neurotóxico agudo y el pronóstico depende en gran medida del factor etiológico, en donde se describe un trastorno de perfusión alterada, que conduce a un edema vasogénico predominantemente localizado en los hemisferios cerebrales posteriores, en la mayor parte de los casos reversible. No existe un mecanismo único que explique el desarrollo de PRES en todos los casos, y es probable que contribuyan múltiples mecanismos no excluyentes. El síndrome clínico típico incluye cefalea, confusión, alteraciones visuales y de la conciencia, convulsiones, y se han observado déficits neurológicos focales como afasia y hemiparesia en el 19% de los pacientes^{12, 25, 26}.

Si bien hasta el momento no se cuentan con criterios diagnósticos, ciertos autores sugieren

considerarlo, cuando se encuentren síntomas neurológicos de inicio agudo, edema vasogénico en la resonancia (que afecte principalmente la región posterior), reversibilidad de los síntomas y de los hallazgos de imágenes^{26,27}. Esta desaparición de los síntomas es una característica común con la encefalopatía con lesión esplénica del cuerpo calloso reversible (*Mild Encephalopathy/Encephalitis with a Reversible Splenial Lesion*, MERS). El cuadro característico inicia con fiebre seguido de encefalopatía aguda, la cual puede tener un síntoma patognomónico como los espasmos repetitivos²⁸; se presenta principalmente en población pediátrica, aunque también se diagnostica en adultos con una menor incidencia entre los 28 y los 59 años²⁸. Las neuroimágenes muestran lesiones restringidas al esplenio del cuerpo calloso, que ocasionalmente tienen el potencial de expandirse a la sustancia blanca subcortical cercana. Se relaciona con hiponatremia, infecciones virales, bacterianas, parasitarias, asociada al uso de anticonvulsivantes, post vacunales o complicaciones de enfermedades sistémicas (enfermedad de Kawasaki)²⁹. Las lesiones muestran una alta intensidad de señal en la secuencia difusión de resonancia magnética con valores bajos de coeficiente de difusión aparente (ADC) compatible con lesiones isquémicas, sin embargo, los valores de ADC medidos en casos de accidente cerebrovascular no son tan bajos como los reportados en casos de MERS (0.533 y 0.336 - $\times 10^{-3}$ mm² en promedio)^{30,31}. La fiebre, el carácter reversible de las imágenes sumado a la mayor afección en niños, también se aprecian en la enfermedad de sustancia blanca que desaparece, descrita más adelante³².

El PRES afecta en su mayoría a las regiones posteriores como así también la encefalopatía necrosante aguda (ANE) con su típica afección radiológica trilaminar de las lesiones talámicas en las secuencias de difusión y ADC. Es un tipo de encefalopatía rara y catastrófica de distribución global, que afecta a niños y adultos previamente sanos, después de una infección viral, como la influenza A y B, herpes simple, el micoplasma y SARS-CoV-2 como respuesta a un desequilibrio inmunológico. El cuadro clínico es de rápida evolución y se caracteriza por la presencia de convulsiones, fiebre, alteración del nivel de conciencia, vómitos y elevación de enzimas hepáticas e hiperproteíorraquia acelular

en LCR. Existe una mutación reportada en el gen RANBP2, la cual se encontró en casos familiares o repetidos^{33,34}.

La mielinólisis pontina a menudo se manifiesta por un estado confusional agudo, generando conflicto con la encefalopatía por hiponatremia debido a la similitud de síntomas y fisiopatogenia, el cual puede profundizar su estado mental llegando hasta estupor y coma. Presenta otra gama de síntomas asociados como cuadriparesia flácida que progresa a espasticidad, disartria, disfagia y, en algunos casos, un síndrome de enclaustramiento completo. Comparte con las encefalopatías antes descrita la reversibilidad de las lesiones pontinas¹⁸.

Las encefalopatías asociadas a fiebre deben diferenciarse de la encefalopatía por golpe de calor en donde la hipertermia se asocia a una respuesta inflamatoria sistémica y disfunción multiorgánica en el que predomina la encefalopatía. El golpe de calor a menudo se define clínicamente como una temperatura corporal central que se eleva por encima de los 40 °C y que se acompaña de piel caliente y seca y anomalías del sistema nervioso central, como delirio, convulsiones o coma³⁵.

La encefalopatía pulmonar es un estado encefalopático causado por insuficiencia respiratoria a menudo de etiología mixta, frecuentemente complicada por infección sistémica, metabólica o insuficiencia cardíaca congestiva o enfermedades pulmonares crónicas. Se define la insuficiencia respiratoria cuando en reposo, vigilia y respirando aire ambiente, la presión arterial de oxígeno es menor de 60 mmHg y/o la presión arterial de dióxido de carbono es mayor de 45 mmHg³⁶.

Se encuentra descrita en la bibliografía científica la encefalopatía secundaria al uso de cefepima e ilfosfamida; estos si bien son fármacos, se comportan de manera diferente al grupo de toxindromes descritos anteriormente. Se caracterizan por presentar cuadros encefalopáticos de inicio agudo acompañados por mioclonos asincrónicos y arrítmico, afasia, ataxia, asterixis, incontinencia urinaria, hemiparesia, convulsiones tónico-clónicas bilaterales y anomalías de los pares craneales¹⁸.

Puntos de importancia:

-La fiebre o hipertermia es un síntoma frecuente en este grupo de encefalopatías

-El edema vasogénico se presenta en varias de estas encefalopatías. Este se puede identificar mediante tomografía como una afección de la sustancia blanca (mantiene la diferenciación de la sustancia gris-blanca) subcortical que se expresa como un área hipodensa digitiforme, mientras que en la resonancia se aprecia hiperintensidad en las secuencias T2 y FLAIR que no muestran restricción de la difusión (el edema cerebral citotóxico restringe en la difusión)²⁷.

-Las lesiones reversibles, observadas en estudios de imágenes de control, deben ser un punto de importancia que orienten a la etiología probable.

-Con mayor frecuencia se aprecian síntomas focales (Fig. 2).

Encefalopatías subagudas metabólicas

La terminología subaguda se utiliza cuando los síntomas persisten por más de 4 semanas⁷.

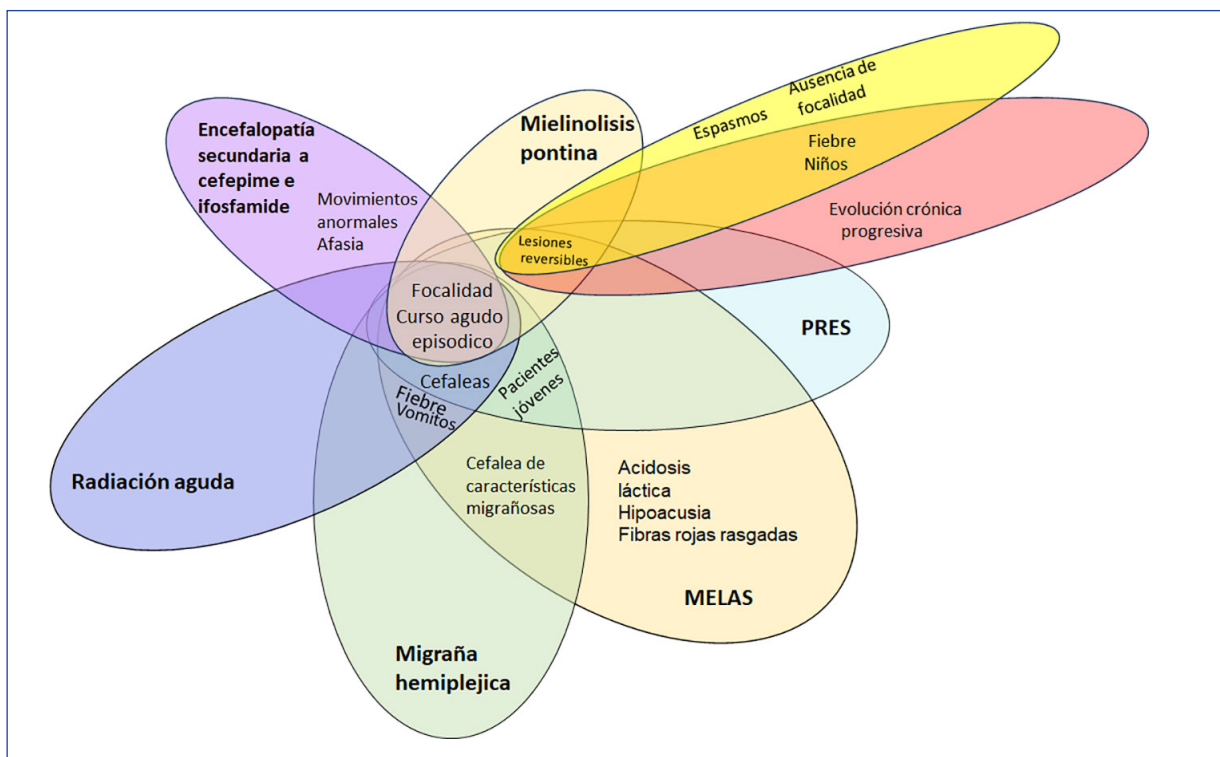
- Encefalopatía pancreática
- Encefalopatía por hiperamonemia idiopática (IHS)

-Linfocitosis hemofagocítica (LHH)

La encefalopatía pancreática es fluctuante y sus síntomas comienzan dentro de las 2 semanas después del inicio de la pancreatitis aguda. El diagnóstico debe sospecharse en cualquier paciente con dolor abdominal intenso y alteración de la conciencia. Los hallazgos de resonancia magnética describen anomalías de la sustancia blanca predominantemente difusa o dispersa extendiéndose a protuberancia, cerebelo y pedúnculos³⁷.

La encefalopatía por hiperamonemia idiopática es una complicación poco frecuente, a menudo mortal, del trasplante de órganos sólidos, generalmente pulmón y médula ósea, que comienza dentro de las 2 semanas posteriores al trasplante, acompañada de ataxia, vómitos y

Figura 2 | La mielínolisis pontina, la secundaria a radiación aguda, a cefepime e ifosfamida, como la migraña hemipléjica, el síndrome de encefalopatía posterior reversible (PRES) y la encefalopatía mitocondrial, acidosis láctica y episodios tipo infartos (MELAS) presentan un cuadro agudo acompañado de focalidad. La encefalopatía con lesión esplénica del cuerpo caloso reversible (MERS) y la enfermedad de sustancia blanca que desaparece, presentan al igual que el PRES, el MELAS y la mielínolisis pontina, las lesiones reversibles



convulsiones. También puede ser generada por el uso de ciertos fármacos como el ácido valpróico, anestésicos y quimioterapia. Las secuencias de difusión en RM muestran edema cerebral, realce bilateral, cambios en la sustancia blanca y atrofia. Algunos de estos hallazgos pueden mejorar con el tiempo después de cese de la medicación causante³⁸.

La linfocitosis hemofagocítica es un síndrome clínico grave caracterizado por una hiperactivación de la respuesta inmune disregulada que afecta con mayor frecuencia a lactantes y niños. En aproximadamente un tercio de los casos que afectan pacientes adultos se ha encontrado vinculada a más de una causa subyacente. Presentan una constelación de signos y síntomas que pueden orientar a la enfermedad como es la combinación de fiebre, organomegalia (linfadenopatía, hepatomegalia o esplenomegalia), disfunción neurológica, edema, manifestaciones dermatológicas y estigmas de disfunción hepática o coagulopatía (como ictericia o hematomas). Su evolución es rápida y se comporta de forma similar a un shock séptico. Las presentaciones neurológicas, estimadas en el 25% de los casos, son heterogéneas e incluyen coma, convulsiones, meningitis, encefalomielitis, trombosis de seno cavernoso o hemorragia cerebral; cambios psiquiátricos, incluido fluctuaciones en el estado de ánimo, delirio o psicosis. Los análisis pueden encontrar que los pacientes tienen pleocitosis en el LCR y realce leptomeníngeo, lesiones de sustancia blanca y evidencia de accidente cerebrovascular. Estudios retrospectivos han sugerido un peor pronóstico en pacientes con afectación neurológica³⁹. Sin duda este cuadro puede fácilmente confundirse con las características de la ESA¹⁵.

La encefalopatía pancreática, la causada por hiperamonemia y por último la asociada al cuadro de linfocitosis hemofagocítica, comparten compromiso de la sustancia blanca cerebral, síntomas abdominales, disfunción hepática y su alta mortalidad³⁷⁻³⁹.

Puntos de importancia:

-En casos de encefalopatía y síntomas abdominales solicitar amonemia. La muestra es estable solo por 15 minutos, no debe ligarse el brazo para la toma de sangre ni el paciente debe

realizar puño y se debe evitar la hemólisis de la muestra. El rango normal es de 15 a 45 μ /dL (de 11 a 32 μ mol/L)³⁸.

-Las imágenes muestran lesiones múltiples de sustancia blanca (Fig. 3).

Encefalopatía subaguda de otras causas

-Encefalopatía por malformación arterio-venosa (MAV)

-Encefalitis límbica

-Síndrome de encefalopatía subaguda con convulsiones en alcohólicos (SESA)

-Encefalopatía por radioterapia tardía temprana

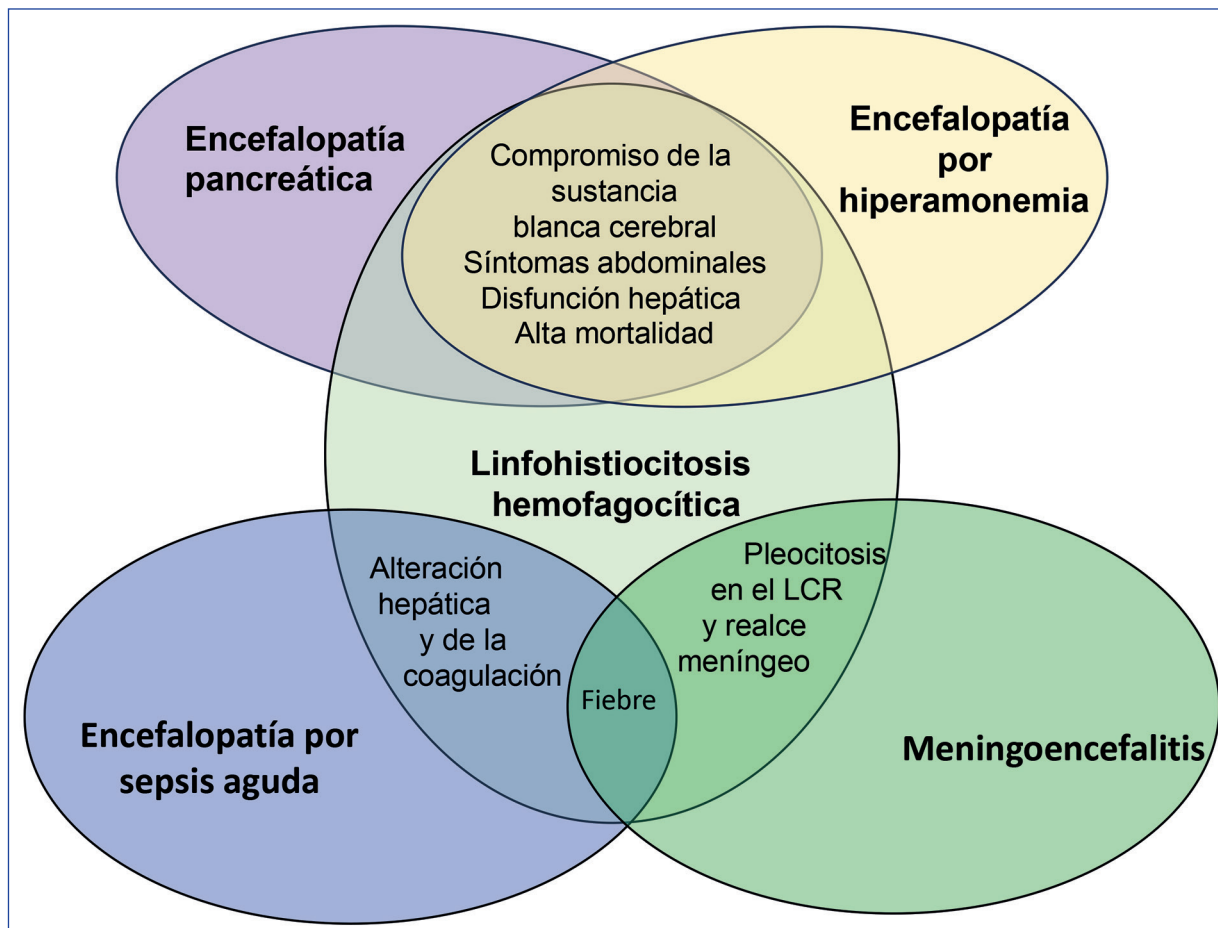
-Encefalopatías vasculíticas

-Encefalopatía tardía post intoxicación por monóxido de carbono

Las malformaciones arterio-venosas (MAV) se presentan en niños y adultos jóvenes. Cuando se deriva demasiada sangre en el sistema venoso, o cuando presenta una estenosis que provoca un aumento de la resistencia al drenaje y la subsiguiente congestión venosa e hipertensión, puede aparecer encefalopatía congestiva venosa. Esto puede producirse tanto por malformaciones arteriovenosas como también en fístulas durales. La encefalopatía asociada a MAV puede tener un curso agudo, subagudo o crónico. Debido a que la materia blanca profunda en los hemisferios cerebrales es más vulnerable a la congestión venosa, a menudo se observa deterioro cognitivo progresivo y demencia, especialmente en la etapa crónica. Son múltiples sus los síntomas que la caracteriza, entre esto cefaleas, deterioro cognitivo, demencia, convulsiones o déficits focales⁴⁰.

Otro cuadro de encefalopatías que se ocurre principalmente en niños o adultos jóvenes es la secundaria a vasculitis. Generalmente se producen cuando se afectan los pequeños vasos acompañados de síntomas extrapiramidales y otros. La vasculitis primaria del SNC tiene como característica un período prodrómico variable, el 40% consulta dentro del mes de inicio de síntomas, pero pocos pacientes pueden presentar cuadros agudos. Los síntomas característicos son cefaleas, deterioro cognitivo subagudo o cambios de personalidad. Un bajo porcentaje de las vasculitis pueden presentarse inicialmente como PRES^{26,41,42}. Las vasculitis de pequeños vasos que afectan a pacientes adultos generalmente están

Figura 3 | La fiebre puede estar presente en la linfocitosis hemofagocítica, la meningoencefalitis y la encefalopatía por sepsis. Los síntomas abdominales, disfunción hepática y compromiso de sustancia blanca cerebral son características compartidas tanto por la linfocitosis hemofagocítica, la encefalopatía por hiperamonemia como así también la encefalopatía pancreática



LCR: líquido cefalorraquídeo

asociadas a anticuerpos anticitoplasma de neutrófilo (ANCA). El *screening* básico de laboratorio esta comprendido por ANCA C y P, anticuerpos antinucleares (ANA) por inmunofluorescencia indirecta, anticuerpos antipéptido cíclico citrulinado (Anti-CCP), factor reumatoideo, complemento C3 y C4, proteína C reactiva y velocidad de sedimentación globular. El LCR es anormal en la mayoría de los pacientes con elevación inespecífica de proteínas y pleocitosis linfocítica. La resonancia magnética del cerebro muestra comúnmente múltiples infartos en varios territorios vasculares. Una biopsia leptomeníngea puede confirmar el diagnóstico en el 75% de los pacientes⁴¹.

La encefalitis límbica es un subtipo autoinmune de encefalopatía que se aprecia con mayor frecuencia en adultos de mediana edad sin excluir otras edades. Se caracteriza por la aparición subaguda de pérdida de memoria a corto plazo, convulsiones, y anomalías del comportamiento. Un rasgo característico de la manifestación de la enfermedad es una estructura “fásica”, comenzando por un pródromo (síntomas similares a una infección del tracto respiratorio superior no específicos de aproximadamente 5 días de duración con desarrollo posterior de sacudidas con contracciones leves y repetitivas), fases psicóticas (deterioros emocionales, cognitivos, síntomas esquizofreniformes que se

extienden por 2 semanas), activo (estado cata-tónico, mutismo, acinesia), hiperkinético (discinesias orolingual y atetoide, síntomas de inestabilidad autonómica) y el desarrollo inverso de los síntomas (entre 2 a 6 meses). Los hallazgos típicos reconocidos en la resonancia magnética son señal hiperintensa en T2 y FLAIR, sin restricción en la difusión en ambos hipocampos. Los anticuerpos que se solicitan de rutina en sangre o en LCR son el complejo anticanal de potasio dependiente de voltaje (CPDV), receptor N-Metil-D-Aspartato (NMDA), ácido γ -aminobutírico (GABA) y ácido α -amino-3-hidroxi-5-metilo-4-isoxazolpropiónico (AMPA). La biopsia de piel con marcación inmunohistoquímica puede contribuir al diagnóstico⁴³.

El síndrome de encefalopatía subaguda con convulsiones en alcohólicos (SESA) es una afección descrita en pacientes con consumo crónico de mediana edad, que se presenta con convulsiones y crisis no convulsivas asociadas. Se caracteriza por la presencia de descargas periódicas interictales lateralizadas en el EEG y se considera al SESA como un subtipo de estado epiléptico no convulsivo. Este síndrome puede ser precipitado por el abuso o la abstinencia de alcohol; este dato debe hacernos pensar en otros diagnósticos diferenciales como pelagra y porfiria. Las neuroimágenes revelan múltiples lesiones vasculares subcorticales⁴⁴.

La encefalopatía tardía post intoxicación por monóxido de carbono (CO) comparte con el SESA el compromiso de múltiples partes del SNC tras ser estudiados con resonancia magnética. A diferencia de este, las lesiones secundarias a CO no son vasculares y afectan las regiones periventriculares y ganglios de la base. Es por esto que los pacientes intoxicados manifiestan un cuadro parkinsoniano entre dos días a 1 año posterior a la intoxicación aguda. Entre el 0,2% y 30% presentan manifestaciones neuropsiquiátricas tardías que varían entre cambios cognitivo-conductuales, incontinencia y psicosis. La recuperación ocurre entre el 50 a 75% al año^{16,45}.

Al igual que en la encefalopatía por CO, los síntomas de la encefalopatía por radioterapia tardía temprana pueden presentarse en forma retrasada al cabo de 2 semanas a 6 meses luego de completar la terapia, presentando fatiga, letargo y déficit de atención o somnolencia grave.

El diagnóstico es clínico y los síntomas pueden ser transitorios²⁰.

Puntos de importancia:

-Las imágenes son primordiales en este subgrupo, ya que fácilmente pueden evidenciarse lesiones típicas de la encefalitis límbica y en caso de MAV. En el SESA, en la intoxicación por CO y en la encefalopatía secundaria a vasculitis, las lesiones son múltiples.

-Las encefalopatías vinculadas a MAV, vasculitis y en la encefalitis límbica luego de resolver la causa de base podrían quedar síntomas residuales crónicos, mientras que el SESA, la intoxicación por CO y en la encefalopatía por radiación tardía temprana, los síntomas son episódicos.

Encefalopatías crónicas de otras causas

-Enfermedad de inclusión neuronal intranuclear

-Enfermedad de sustancia blanca que desaparece

-Encefalopatía por radioterapia tardía retardada

-Encefalomielitis miálgica / síndrome de fatiga crónica

La enfermedad de inclusión neuronal es un trastorno neurodegenerativo de causa genética lentamente progresivo (hasta 20 años de evolución) definido patológicamente por la presencia de inclusiones intranucleares hialinas eosinofílicas en las neuronas centrales, periféricas y autonómicas; generalmente lleva a la muerte del paciente. Se diagnostica en las etapas infantil, juvenil y en la edad adulta. La forma accesible al diagnóstico es una biopsia de piel o las características particulares de las neuroimágenes. Presenta encefalopatía recurrente episódica con fiebre, vómitos, confusión, síntomas extrapiramidales, ataxia, convulsiones o disfunción autonómica, relacionado o desencadenados por estrés. El hallazgo característico en imágenes de RM cerebral son hiperintensidades curvilínea a lo largo de la unión corticomedular en secuencias de difusión, que se agrava con el tiempo, adquiriendo un patrón en "cresta de gallo" o "signo de la cinta" a lo largo de la unión corticomedular⁴⁶.

La ataxia y la mayor afección en niños es también compartido por la enfermedad de sustancia blanca que desaparece. Este es un trastorno de las células gliales, impulsado por desórdenes

astrocíticos. Se manifiesta por episodios neurológicos con deterioro que tienen tendencia a la cronicidad y atrofia óptica. La gravedad del cuadro está inversamente relacionada con la edad de presentación. Se aprecia asociado, sobre todo, a episodios estresantes, fiebre o traumas. Involucra manifestaciones motoras, cognitivas que pueden terminar en confusión o coma. Es causada por una mutación genética recesiva del gen F2B1-5. La resonancia magnética muestra una afectación bilateral, difusa y simétrica de la sustancia blanca cerebral, con adelgazamiento y vacuolización de la mielina, edema intramielínico, rarefacción tisular y cavitación. A lo largo del curso clínico, la sustancia blanca cerebral generalmente progresa a una degeneración quística y finalmente es reemplazada por líquido con características de señal muy similares a las del LCR³².

La encefalomiелitis miálgica/síndrome de fatiga crónica (EM/SFC) es una enfermedad multisistémica debilitante de etiología poco clara con un curso crónico fluctuante que también se presenta por medio de episodios desencadenantes como infecciones, incidentes estresantes y exposición a toxinas ambientales. Los pacientes muy afectados experimentan debilidad profunda, dolor casi constante, limitaciones graves a la actividad física y mental, hipersensibilidad sensorial (luz, tacto, sonido, olfato y ciertos alimentos) e hipersensibilidad a medicamentos. Los estudios de imágenes cerebrales revelaron neuroinflamación significativa y anormalidades en la sustancia blanca, que se confirman mediante autopsias⁴⁷.

La encefalopatía tardía retardada puede ocurrir meses y aún años después de la irradiación. Es más frecuentes en sobrevivientes a tumores infantiles irradiados. La resonancia puede ayudar al diagnóstico por cambios de señal varia-

bles de la sustancia blanca y aún atrofia cortical. El deterioro cognitivo puede ser progresivo o alcanzar una meseta. En los estudios de imágenes se aprecia generalmente leucoencefalopatía en ocasiones confluyentes, dilatación ventricular y atrofia cortical⁴⁸.

Puntos de importancia:

-Tanto la enfermedad de inclusión neuronal intranuclear y la enfermedad de sustancia blanca que desaparece presentan factores desencadenantes y cursan con ataxia. La encefalomiелitis miálgica/síndrome de fatiga crónica (EM/SFC) también puede ser precipitada por distintos factores.

-La enfermedad de sustancia blanca que desaparece, la encefalomiелitis miálgica/síndrome de fatiga crónica (EM/SFC) y encefalopatía tardía retardada comparten lesiones múltiples en la sustancia blanca.

Conclusión

Las encefalopatías representan un desafío clínico para el médico tratante tanto por su conceptualización, su traducción de la teoría a la práctica no siempre sencilla, y por la dificultad al momento de seleccionar las pruebas diagnósticas que objetiven la etiología. En esta revisión describimos puntos clave como la forma de instalación y síntomas acompañantes ante este desafío diagnóstico. Podemos concluir que se trata de un síndrome complejo, con pocos rasgos patognomónicos, presentando variados síntomas negativos y positivos, generalmente difusos y eventualmente focales, vinculados a causas sistémicas con compromiso del sistema nervioso central; la detección temprana en la mayoría de los casos permite una oportunidad terapéutica.

Conflicto de intereses: Ninguno para declarar

Bibliografía

1. Sooter A, Otte W, Devlin J, et al. Updated nomenclature of delirium and acute encephalopathy: statement of ten Societies. *Intensive Care Med* 2020; 46: 1020-2.
2. American Psychiatric Association. DSM-5. Madrid: Editorial Médica Panamericana 2013; 22: 319-39.
3. Oldham M, Holloway R. Delirium disorder: integrating delirium and acute encephalopathy. *Neurology* 2020; 95: 173-8.
4. Le Guennec L, Marois C, Demeter S, Wijdicks EFM, Weiss N. Toxic-metabolic encephalopathy in adults: critical discussion and pragmatical diagnostic approach. *Revue Neurologique* 2022; 178: 93-104.
5. Erkinen M, Berkowitz A. A clinical approach to

- diagnosing encephalopathy. *Am J Med* 2019; 132: 1142-7
6. Abkur T, Cleaver J, Sharma K. A cause of encephalopathy not to be missed. *Pract Neurol* 2022; 22: 524-7.
 7. Guidotti M, Chiveri L, Mauri M. Acute encephalopathies. *Neurol Sci* 2006; 27: 55-6
 8. Tew JC, Harrington L, Elsayed H, Mlawa G. Pellagra as a differential diagnosis in the confused patient on the acute medical unit. *BMJ Case Rep* 2022; 15: e249405.
 9. Gazquez Sistere I, Lujan Mavila K, Chorda Ribelles J, Touzón Lopez C. La porfiria aguda intermitente, un problema diagnóstico. *Gastroenterol Hepatol* 2010; 33: 436-9.
 10. Wylie K, Testa F. Neurological manifestations of acute porphyrias. *Curr Neurol Neurosci Rep* 2022; 22: 355-62.
 11. Rushworth R, Torpy D, Falhammar H. Adrenal crises: perspectives and research directions. *Endocrine* 2017; 55: 336-45.
 12. Parasher A, Jhamb R. Posterior reversible encephalopathy syndrome (PRES): presentation, diagnosis and treatment. *Postgrad Med J* 2020; 96: 623-8.
 13. Melo M, Madeira S, Gaspar E, et al. Estupor recurrente idiopático. ¿Un caso de estupor por endocinas? *Rev Neurol* 2005; 41: 700-1.
 14. Sechi G, Serra A. Wernicke's encephalopathy: new clinical settings and recent advances in diagnosis and management. *Lancet Neurol* 2007; 6: 442-55.
 15. Tauber SC, Djukic M, Gossner J, Eiffert H, Brück W, Nau R. Sepsis-associated encephalopathy and septic encephalitis: an update. *Expert Rev Anti Infect Ther* 2021; 19: 215-31.
 16. Suzuki Y. Risk factors for delayed encephalopathy following carbon monoxide poisoning: importance of the period of inability to walk in the acute stage. *PLoS One* 2021; 16: e0249395.
 17. Gosselin S, Hoffman RS. The management of agitated toxidromes. *Emerg Med Clin North Am* 2022; 40: 223-35.
 18. Weathers A, Lewis S. Rare and unusual. Or are they less commonly diagnosed encephalopathies associated with systemic disease? *Semin Neurol* 2009; 29: 136-53.
 19. Datta S, Suryadevara U, Cheong J. Mood disorders. *Continuum (Minneapolis)* 2021; 27: 1712-37.
 20. Kosmin M, Rees J. Radiation and the nervous system. *Practical Neurology* 2022; 22: 450-60
 21. Galnares-Olalde J, López-Hernández J, Benitez-Alonso E, et al. Mitochondrial Encephalomyopathy, Lactic Acidosis, and Stroke-like Episodes (MELAS) syndrome: Frequency, clinical features, imaging, histopathologic, and molecular genetic findings in a third-level health care center in Mexico. *Neurologist* 2021; 26: 143-8.
 22. Tetsuka S, Ogawata T, Hashimoto R, Kato H. Clinical features, pathogenesis, and management of stroke-like episodes due to MELAS. *Metab Brain Dis* 2021; 36: 2181-3.
 23. Du Y, Li C, Duan FJ, Zhao C, Zhang W. Early treatment in acute severe encephalopathy caused by ATP1A2 mutation of familial hemiplegic migraine type 2: case report and literature review. *Neuropediatrics* 2020; 51: 215-20.
 24. Ducros A. Familial and sporadic hemiplegic migraine. *Rev Neurol (Paris)* 2008; 164: 216-24.
 25. Fuseau Herrera M, Villagómez Estrada M, Garrido-Salazar D, Noboa Torres D, Escudero Abad L, Narváez Castillo B. Diagnóstico y manejo de síndrome de encefalopatía posterior reversible asociado a lupus eritematoso sistémico. Reporte de caso clínico. *Rev Colomb Reumatol* 2019; 26: 74-9.
 26. Hinduja A. Posterior reversible encephalopathy syndrome: clinical features and outcome. *Front Neurol* 2020 14:11: 71.
 27. Fischer M, Schmutzhard E. Posterior reversible encephalopathy syndrome. *J Neurol* 2017; 264: 1608-16.
 28. Sun D, Chen W, Baralc S, et al. Mild encephalopathy/encephalitis with a reversible splenic lesion (MERS): a report of five neonatal cases. *J Huazhong Univ Sci Technol Med Sci* 2017; 37: 433-8.
 29. Armas Cravea L, Más Portela V, Arcieri Aguirre B. Encefalopatía reversible del espleno del cuerpo calloso (MERS). Reporte de un caso clínico. *Neurología* 2022; 14: 187-90.
 30. Moreno-Caballero L, Navas-Campo R, Bello-Franco C, Sesé-Lacámara L, Sáez-Valero E, Gimeno-Peribáñez M. Encefalitis/encefalopatía leve con lesión reversible del espleno del cuerpo calloso (MERS). *Rev Neurol* 2021; 73: 219-22.
 31. Grosset L, Hosseini H, Bapst B, et al. Mild encephalopathy with reversible splenic lesion: Description of nine cases and review of the literature. *Seizure* 2021; 88: 83-6.
 32. San Antonio-Arce V, Fernández-Mayoralas D, Muñoz-Jareño N, et al. Leucoencefalopatía con sustancia blanca evanescente: a propósito de un caso. *Rev Neurol* 2006; 43: 535-40.

33. Shukla P, Mandalla A, Elrick MJ, Venkatesan A. Clinical manifestations and pathogenesis of acute necrotizing encephalopathy: the interface between systemic infection and neurologic injury. *Front Neurol* 2024; 12: 628811.
34. Trujillo-Gómez J, Cabrera-Hémer D. Encefalopatía necrotizante aguda *Rev Neurol* 2019; 69: 349-50.
35. Yasa Asmara I. Diagnosis and management of heat-stroke. *Acta Med Indones* 2020; 52: 90-7.
36. Angel M, Young G. Metabolic encephalopathy. *Neurol Clin* 2011; 29: 837-82.
37. Doghmi N, Benakrout A, Meskine A, et al. Pancreatic encephalopathy: about 2 cases and review of the literature. *Pan Afr Med J* 2016; 25: 147.
38. Chetwood J, Koorey D, Bryant C. Hyperammonaemic encephalopathy. *Intern Med J* 2022; 52: 693-4.
39. Ramos-Casals M, Brito-Zerón P, López-Guillermo A, Khamashta M, Bosch X. Adult haemophagocytic syndrome. *Lancet* 2014; 383: 1503-16.
40. Hou K, Song Y, Guo Y, Yu J. Brain arteriovenous malformations and dural arteriovenous fistulas with extensive venous congestive encephalopathy. *Acta Neurol Belg* 2022; 122: 1-9.
41. Zhang S, Yuan D, Tan G. Neurological involvement in primary systemic vasculitis. *Front Neurol* 2019; 26: 10: 430.
42. Lioger B, Diot E, Ebbo M, et al. Posterior reversible encephalopathy syndrome and systemic vasculitis: report of six cases. *Clin Exp Rheumatol* 2016; 34: 7-11.
43. Ding JB, Dongas J, Hu K, Ding M. Autoimmune limbic encephalitis: a review of clinic-radiological features and the challenges of diagnosis. *Cureus* 2021; 13: e17529.
44. Fernández-Torre J, Kaplan P. Subacute encephalopathy with seizures in alcoholics (SESA) syndrome – a subtype of non-convulsive status epilepticus (NCSE). *Epilepsy Curr* 2019; 19: 77-82.
45. Lerner DP, Tadevosyan A, Burns JD. Toxic-induced subacute encephalopathy. *Neurol Clin* 2020; 38: 799-824.
46. Lu X, Hong D. Neuronal intranuclear inclusion disease: recognition and update. *J Neural Transm (Vienna)* 2021; 128: 295-303.
47. Deumer U, Varesi A, Floris V, et al. Myalgic encephalomyelitis/chronic fatigue syndrome (ME/CFS): an overview. *J Clin Med* 2021; 10: 4786.
48. Cayuela N, Simó M. Neurotoxicidad cognitiva inducida por la radioterapia cerebral en adultos. *Rev Neurol* 2019; 68: 160-8.