

EDEMA AGUDO DE PULMÓN POR LARINGOESPASMO

HUGO PÁEZ PASTOR, MATÍAS RODRÍGUEZ MOLARO, BIBIANA DIETA, VANESA PANTANO, PABLO YOUNG

Servicio de Clínica Médica, Hospital Británico de Buenos Aires, Buenos Aires, Argentina

E-mail: pabloyoung2003@yahoo.com.ar

Varón de 21 años, se internó en postoperatorio inmediato de apendicectomía laparoscópica por apendicitis. En internación se constató taquipnea y varios episodios de hemoptisis, sin caída del hematocrito. Los valores de gases arteriales fueron pH 7.37, pCO₂ 37mmHg, pO₂ 49mmHg, Bicarbonato 21mEq/L, exceso de base -3.7mEq/L, saturación de Hb 85%, FiO₂ 21%, ácido láctico 31 mmol/L, con PaFi 233mmHg y gradiente (A-a) de 54.48 mmHg, lo que evidencia insuficiencia respiratoria tipo I. Se realizó radiografía de tórax postero-anterior que evidenció radio opacidades múltiples en ambos campos pulmonares (Fig. 2) no presentes en radiografía pre-quirúrgica (Fig. 1). El paciente requirió oxigenoterapia suplementaria con cánula nasal durante 72 horas

con buena evolución. El edema agudo de pulmón no cardiogénico (EAPNC) por laringoespasmo ocurre habitualmente en jóvenes sanos capaces de generar presiones intratorácicas negativas elevadas al inspirar vigorosamente contra una vía aérea superior obstruida (maniobra de Müller), lo que produce aumento de la presión transmural capilar pulmonar por encima de la presión oncótica intravascular. La causa más frecuente en adultos es el laringoespasmo post-extubación durante el periodo postoperatorio inmediato. De los pacientes sometidos a anestesia general, al menos un 7.5% desarrolla laringoespasmo post-extubación y 0.05-0.1% presentan EAPNC. Mejora en 12 a 24 horas con diagnóstico y tratamiento oportuno.

Figura 1 |

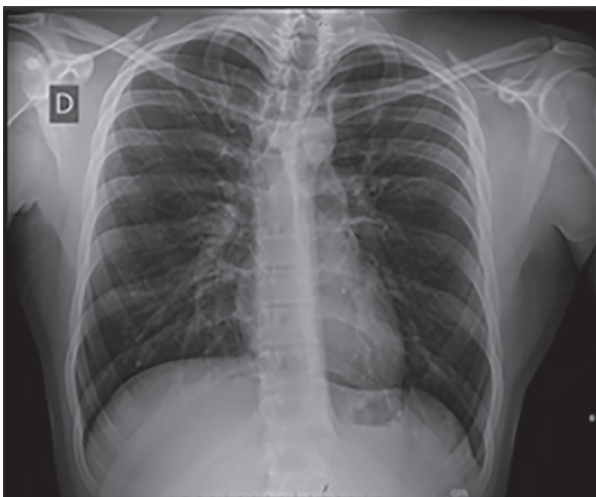


Figura 2 |

