

GASTRITIS ENFISEMATOSA CON NEUMATOSIS PORTAL EN UN PACIENTE CON CÁNCER DE ESÓFAGO DISTAL

M. DOLORES SILVEYRA, VALENTÍN JARACH, LUZ FERNÁNDEZ UGARTE, SILVIA HERNÁNDEZ, PAOLA FINOCCHIETTO, DIEGO CARROZZA, DAMIÁN CONTARDO

Primera Cátedra de Medicina Interna, Departamento de Medicina Interna, Hospital de Clínicas José de San Martín, Universidad de Buenos Aires

E-mail: mdsilveyra@gmail.com

Mujer de 69 años de edad con diagnóstico de carcinoma escamoso de esófago distal. Se encontraba realizando quimiorradioterapia concurrente y con alimentación enteral por gastrostomía. Luego del cuarto ciclo de tratamiento presentó dolor epigástrico súbito asociado a distensión abdominal y vómitos. La tomografía de abdomen y pelvis con contraste mostró hígado con metástasis e imágenes tubulares (gas) que confluían entre sí en forma ramificada hasta la periferia del mismo. Estómago distendido con engrosamiento y aire en el interior de la pared (Fig. 1). Estos hallazgos fueron compatibles con

gastritis enfisematosa y neumatosis portal. Se suspendió la quimiorradioterapia. Recibió tratamiento médico y reposo digestivo. Evolucionó con buena respuesta clínica y resolución de las imágenes (Fig. 2).

La gastritis enfisematosa con neumatosis portal, entidad infrecuente, se asocia a situaciones clínicas graves con alta mortalidad. Requiere un diagnóstico precoz y tratamiento urgente. Se genera por la invasión de bacterias productoras de gas en la pared gástrica en el contexto de isquemia con compromiso de la mucosa. Puede deberse a la lesión causada por la quimiorradioterapia.

Figura 1 |

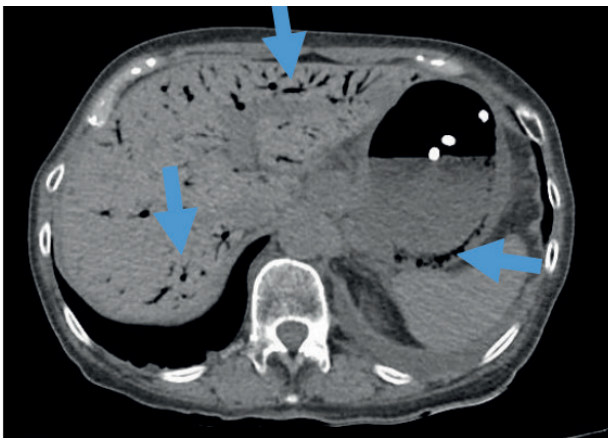


Figura 2 |

